


## Abscesso perineal na pediatria

 <https://doi.org/10.56238/sevened2024.026-053>

### Ana Paula Machado Frizzo

Grau de formação mais alto: mestre em ciências médicas  
Instituição acadêmica: Santa casa de Belo Horizonte  
E-mail: ana\_frizzo@hotmail.com

### André Luiz Jardim Alves

Grau de formação mais alto: Graduado em Engenharia Mecânica  
Instituição acadêmica: Uniredentor  
E-mail: andrealves.engmec@gmail.com

### Kamila Campos Cabral

Grau de formação mais alto: Pós graduação em Docência Superios  
Instituição acadêmica: Unig – Campus V  
E-mail: kamilacampos@hotmail.com

### Ana Maria Esteves Cascabulho

Grau de formação mais alto: Especialista em neonatologia  
Instituição acadêmica: Hospital São José do Avaí  
E-mail: anacascabulho@hotmail.com

### Fernanda Cardilo Lima

Grau de formação mais alto: mestre em ciências médicas  
Instituição acadêmica: Santa Casa de Belo Horizonte  
E-mail: fernandacardilo@hotmail.com

### Luiza Ramos Kelly Lessa

Grau de formação mais alto: mestre em ciências médicas  
Instituição acadêmica: Santa Casa de Belo Horizonte  
E-mail: luizalessa@live.com

### Martha Borges Neves Manhães

Grau de formação mais alto: Especialista em neonatologia  
Instituição acadêmica: Hospital São José do Avaí  
E-mail: marthabneves@hotmail.com

### Wellington Luiz Rodrigues

Grau de formação mais alto: mestre em ciências médicas  
Instituição acadêmica: Santa Casa de Belo Horizonte  
E-mail: wlrmagalhaes@gmail.com

### Lorena de Freitas Gottardi

Grau de formação mais alto: mestre em ciências médicas  
Instituição acadêmica: Santa Casa de Belo Horizonte  
E-mail: Lorenagottardi06@gmail.com

### Paula Martins Ribeiro Garcia

Grau de formação mais alto: especialista em neonatologia  
Instituição acadêmica: Hospital São José do Avaí  
E-mail: paulinhamrgarcia@gmail.com

### Tarcilio Machado Pimentel

Grau de formação mais alto: especialista em pediatria  
Instituição acadêmica: Hospital São José do Avaí  
E-mail: tarciliomp@yahoo.com.br

## RESUMO

O abscesso perineal é uma condição clínica que envolve a formação de coleções purulentas na região perineal, apresentando potencial debilitante significativo devido à sua alta vascularização, que favorece a disseminação da infecção e pode evoluir para complicações graves como sepse e Síndrome de Fournier. Este artigo revisa a complexidade do manejo do abscesso perineal em crianças, destacando sua etiologia multifatorial e a necessidade de uma abordagem individualizada no diagnóstico e tratamento, expondo também um relato de caso de abscesso perineal em paciente pediátrico. A literatura atual indica que a escolha adequada dos antibióticos, como ceftriaxona, metronidazol, amoxicilina/clavulanato e trimetoprim/sulfametoxazol, é crucial para o controle da infecção e prevenção de complicações, incluindo recorrências e disseminação da infecção. Além da antibioticoterapia, a drenagem cirúrgica precoce é frequentemente necessária para o manejo eficaz. Este estudo foi conduzido apresentando um relato de caso sobre o tema em questão, acompanhado em serviço de pediatria de hospital escola e, por meio de revisão de literatura. Para tanto, utilizou-se artigos científicos e teses recentes, evidenciando a importância de novas pesquisas para ampliar o entendimento sobre o tema e melhorar os resultados clínicos em futuros casos.

**Palavras-chave:** Abscesso perineal, Infecção perineal na pediatria, Abscesso perineal pediátrico, Lesão perineal.

## 1 INTRODUÇÃO

O abscesso perineal é uma condição clínica que se caracteriza pela formação de coleções purulentas na região perineal e apresenta um grande potencial debilitante para os pacientes acometidos. Isso porque esta região é muito vascularizada, favorecendo a disseminação da infecção podendo evoluir para sepse e/ou de forma mais localizada, para a Síndrome de Fournier, acometendo estruturas anatômicas na região, essas, que uma vez lesadas, podem ter alteração ou perda da sua funcionalidade ou até perda tecidual devido aos processos de necrose e de cicatrização envolvidos.

Embora a medicina tenha evoluído muito nos últimos anos, essa condição clínica se apresenta como um desafio, que exige, não só o tratamento do patógeno (ressaltando o fato de ser um sítio de fácil contaminação e recontaminação), mas também um olhar mais abrangente de cada caso, uma vez que pode ser resultado de múltiplos e diferentes fatores predisponentes, incluindo doenças inflamatórias intestinais (DII), obstrução glandular, trauma local, dentre outras.

Tomando por base a etiologia multifatorial dos abscessos perineais em crianças, sua resolução e controle são desafiadores, como quando há DIIs associadas ou, dependendo do sítio acometido, em decorrência da colonização local, além de extensão do abscesso perineal; fatores estes que influenciam diretamente na escolha do tratamento inicial e na evolução clínica do paciente. Tratando-se, portanto, de uma abordagem complexa e de extrema importância para sobrevivência e qualidade de vida dessas crianças. Para tanto, torna-se imprescindível a abordagem individualizada no diagnóstico e tratamento que, por sua vez, pode incluir a drenagem cirúrgica, sempre associado a antibioticoterapia adequada, com vistas a controlar a infecção e prevenir recidivas (Geltzeiler; Wieghard; Tsikitis, 2014).

Como abordado, a compreensão adequada de sua fisiopatologia e o manejo clínico eficaz são cruciais para minimizar complicações, garantindo a melhora dos pacientes. Desta forma, o presente artigo visa reunir e apresentar os principais tópicos acerca do tema em questão, por meio de revisão de literatura, propiciando uma análise crítica das evidências disponíveis para poder fornecer um guia abrangente para profissionais de saúde no manejo clínico eficaz desta condição desafiadora, evidenciando a importância do presente trabalho.

## 2 METODOLOGIA

O presente estudo foi realizado por meio de revisão de literatura, utilizando como base, materiais de cunho científico de diferentes formatos, como por exemplo artigos publicados em revistas científicas, trabalhos de conclusão de curso, mestrado, capítulos de livros acerca do tema em questão, dentre outros, sendo acessados por meio digital, além da apresentação de um caso clínico real acompanhado em hospital escola, durante estágio extracurricular em pediatria.

Para o acesso ao conteúdo de referencial bibliográfico fora realizada a busca pelas palavras chaves “abscesso perineal”, “infecção perineal na pediatria” e “abscesso perineal pediátrico”, fazendo-

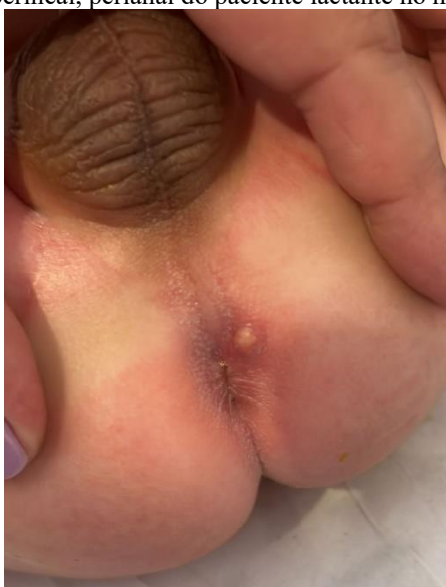se valer do auxílio da plataforma do Google acadêmico, com direcionamento para banco de dados das principais universidades brasileiras assim como outras instituições de ensino e pesquisa, além de outras plataformas de grande prestígio e voltadas para conteúdos científicos como PubMed, SciELO, Medline, LILACS, dentre outras.

A pesquisa pelo tema em questão seguiu ao longo da elaboração do trabalho, dando preferência para referências mais atuais com publicações a partir de 2019. Ademais, contou ainda com a utilização de trabalhos anteriores, por sua notoriedade e, pela escassez de trabalhos recentes no escopo do tema em questão.

### 3 RELATO DE CASO

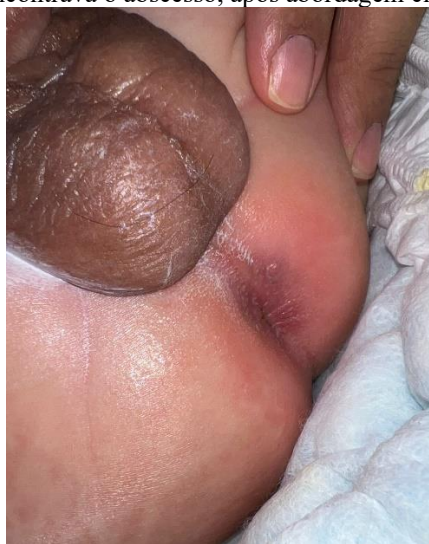Paciente JLCTM, masculino, 1 mês e 26 dias, encaminhado para internação com história de abscesso em região perianal de início há 20 dias, apresentado na Figura 1, sem outras queixas associadas. Relata uso prévio de cefalexina, por 10 dias, mas sem melhora. Em ambiente hospitalar optou-se pelo uso de amicacina e axacilina endovenoso, associado a compressas mornas o que surtiu grande efeito para a drenagem do abscesso. Após avaliação da cirurgia pediátrica, constatou-se uma fístula perianal e de modo a evitar possíveis recorrências desse abscesso foi realizado a fistulectomia, procedimento este que ocorreu sem intercorrências. Em seguida, associou-se neomicina tópica, com o objetivo de auxiliar na cicatrização por segunda intenção. Os cuidados pós operatórios consistem em orientação da família quanto a limpeza abundante com soro fisiológico ou água corrente do local após evacuações e, aplicação da pomada em questão no local da cirurgia. O pós-operatório está exposto na Figura 2.

Figura 1: Abscesso perineal, perianal do paciente lactante no momento da admissão.



Fonte: acervo pessoal (foto autorizada pela responsável pelo paciente).

Figura 2: Local onde se encontrava o abscesso, após abordagem cirúrgica e antibioticoterapia.



Fonte: acervo pessoal (foto autorizada pela responsável pelo paciente).

#### 4 DISCUSSÃO

A região perineal é uma região que se encontra superficial aos músculos do assoalho pélvico, medialmente às coxas e contém estruturas anatômicas nobres. O períneo masculino e feminino possui estruturas em comum como o ânus e a artéria pudenda e, se diferenciam nas estruturas relacionadas aos órgãos genitais como, por exemplo, no homens há o pênis, os músculos levantadores do pênis, o saco escrotal e, nos indivíduos do sexo feminino há vagina e vulva, compondo os órgãos do sistema urogenital (Sobotta, 2023). Considerando tais estruturas de grande importância para qualidade de vida do paciente em suas funções fisiológicas, sexuais e, ao ocorrer lesões nessas áreas, estas podem evoluir de forma desfavorável com comprometimento das estruturas anatômicas presentes na região, podendo assim interferir além da estética, no funcionamento fisiológico da micção e evacuação, podendo causar impactos no desenvolvimento mental, social e até comprometendo a sua capacidade de reprodução (Barber, 2024).

Ademais, a contaminação de feridas perineais em pacientes pediátricos representa um desafio significativo no manejo clínico, dada a vulnerabilidade específica dessa faixa etária, apresentando diversos fatores que têm potencial de contaminação destas feridas. Dentre eles destacam-se os aspectos específicos da anatomia pediátrica, devido ao fato da anatomia perineal dos pacientes pediátricos apresentar características distintas que podem influenciar o risco de contaminação. De acordo com Franciozi *et al.* (2021), as crianças são mais propensas a traumas e infecções locais pela menor espessura da pele e, pelo desenvolvimento incompleto da função imunológica. Podendo resultar em uma maior suscetibilidade a infecções pós-cirúrgicas ou decorrentes de trauma, uma vez que seu sistema imune ainda está em desenvolvimento

Segundo a revisão de Couto e Carneiro (2017), o sistema imunológico de crianças é menos maduro comparado ao dos adultos, o que pode impactar na eficácia da resposta inflamatória e aumentar

o risco de infecções em feridas perineais. Tal imaturidade imunológica, combinada à presença de feridas, pode propiciar uma maior probabilidade de contaminação, uma vez que lesões nessa região tem maior risco de contaminação, em decorrência da presença do ânus, local este que contém bactérias, em decorrência do contato com as fezes, além da presença do óstio uretral externo, por onde é liberada a urina.

Nestes locais há, portanto, o depósito de substratos necessários para a proliferação de patógenos e, ademais, a região perineal de pacientes pediátricos se mostra mais suscetível ao desenvolvimento destes pelas condições ambientais favoráveis. Isso porque consiste em uma região quente e úmida, em decorrência da presença de fraldas, principalmente quando mantidas por longos períodos, trocadas com menor frequência que o necessário; propiciando a criação de um ambiente favorável ao crescimento microbiano (SBP, 2021). Estudos destacam a importância de manter a área perineal limpa e seca, para reduzir o risco de infecções e promover a saúde adequada na infância (Aquino; Chianca; Brito, 2012).

Sendo assim, a higiene inadequada é um importante fator de risco para infecções em feridas perineais pediátricas. A literatura sugere que a capacidade dos pais e cuidadores de manter práticas de higiene adequadas pode ser limitada, afetando diretamente a saúde da ferida, sendo evidenciado pelos estudos que a educação parental sobre cuidados perineais é fundamental para a prevenção de complicações infecciosas (Desalegn *et al.*, 2024).

Porém, em alguns casos, a manutenção da higiene e o controle de fatores apontados como substrato para a formação dos abscessos se mostram um verdadeiro desafio para os cuidadores, pois tem-se a presença de outro fator, as anomalias congênitas que afetam a anatomia e a funcionalidade das estruturas adjacentes. Entre essas anomalias, destacam-se: i) as malformações no trato urinário, ii) defeitos na formação do esfíncter anal, iii) fístulas congênitas e, iv) anomalias nos tecidos moles que desempenham papéis significativos na predisposição a essas infecções (IHN *et al.*, 2020).

Essas anomalias congênitas (AC) são definidas como alterações funcionais ou estruturais no desenvolvimento fetal que têm origem no período embrionário. Estas condições podem ser resultado de causas genéticas, ambientais ou de etiologia desconhecida. Entre as principais causas das anomalias estão os transtornos congênitos e perinatais, frequentemente associados a agentes infecciosos que prejudicam a organogênese fetal, como os vírus da rubéola, HIV, Zika, citomegalovírus, além de *Treponema pallidum* e *Toxoplasma gondii*. O uso de substâncias lícitas e ilícitas, medicamentos teratogênicos e endocrinopatias maternas também contribuem para o desenvolvimento de AC (Mendes, 2018). Desta forma, observa-se o importante papel dos pais na saúde da criança, uma vez que o auto-cuidado materno no pré-natal, ou a falta dele, podem influenciar no desenvolvimento do feto. Ratifica-se, portanto, a importância do pré-natal adequado a fim de minimizar as chances de ACs (OPAS, 2020).

As malformações do trato urinário, por sua vez, propiciam a presença de urina extravasada nas áreas adjacentes, assim como as anomalias anorretais propiciam a presença de conteúdo fecal. A presença de ambos pode criar um ambiente favorável para o desenvolvimento de abscessos perineais como já mencionado; estes, por sua vez, quando não corrigidos podem ocasionar abscessos recorrentes (Kołodziejczak *et al.*, 2017). Tais malformações congênitas podem variar em complexidade, desde deformidades relativamente simples até condições que apresentam um alto grau de dificuldade para correção (Batista, 2017).

As anomalias anorretais (AAR) podem ser classificadas segundo o sistema de Krickenbeck em: i) fístula perineal, ii) fístula uretral (dividida em bulbar e prostática), iii) fístula vesical, iv) fístula vestibular, v) ausência de fístula, vi) estenose anal e vii) cloaca. O diagnóstico inicial é geralmente feito através do exame físico do recém-nascido (RN), podendo ser apoiado por exames de imagem como radiografias, ultrassonografia (USG) perineal, colostograma distal e ressonância magnética (RM) (Carroll *et al.*, 2016).

E segundo Lowdermilk *et al.* (2012) dentre as anomalias geniturinárias, a mais prevalente é o ânus imperfurado, uma anomalia que frequentemente se apresenta associada a outra malformação ou alteração genética. Essa anomalia está relacionada com a persistência da membrana anal, resultando no revestimento do canal anal por uma delgada membrana, com apresentações variadas, podendo ser completo ou incompleto, com presença de fístula ou não, onde se enquadram a ausência, atresia e estenose do ânus, tratando-se da malformação anorretal mais prevalente.

Algumas anomalias, são ainda mais raras mas, importantes a serem consideradas. Estas resultam de um desenvolvimento anormal do septo urorretal, que é uma estrutura embriológica responsável pela separação da cloaca em porções urogenital e anorretal, podendo citar a extrofia de cloaca. Nessa síndrome, ocorre uma malformação no trato urinário e genital, fazendo com que haja apenas um único orifício para a eliminação de urina, fezes e demais fluidos, que passam a ter sua drenagem dos fluidos corporais e elevar o risco de infecções frequentes e outras complicações de saúde (Manfroi, 2019).

De maneira geral, todos os recém-nascidos são submetidos a um exame físico ao nascer, que pode revelar e diagnosticar visualmente uma malformação anorretal. Todavia, é fundamental realizar um diagnóstico preciso, incluindo a definição completa da anatomia antes de qualquer intervenção por meio de exames complementares (Chan *et al.*, 2014). Nesse sentido, para a correção dessas malformações, o tratamento envolve reparação anatômica por meio de cirurgias. Estas envolvem diferentes técnicas e tempos cirúrgicos que, a dependem das características envolvidas na apresentação de cada caso (Amorim *et al.*, 2022).

Desta forma, ao realizar o procedimento cirúrgico para a correção das anomalias, se faz necessário um cuidado ainda maior com os pacientes pediátricos ao utilizar dispositivos médicos, como

cateteres e drenos, que podem representar mais um risco para infecção. A presença de cateteres urinários e outros dispositivos, além de favorecerem a comunicação do meio externo com o interno, favorecem ainda a ocorrência de atrito e pressão com pele, propiciando a ocorrência de dermatites ou outras novas lesões na região (Brandão *et al.*, 2018).

Além dessas, as infecções bacterianas superficiais cutâneas são outras causas comuns aos pacientes pediátricos que também podem evoluir para abscessos, como é o caso da ectima, que é uma infecção bacteriana que afeta a derme e caracteriza-se por úlceras cobertas por crostas amareladas, com bordas elevadas e de coloração violácea, onde o agente etiológico predominante é o *Streptococcus pyogenes*, enquanto o *Staphylococcus aureus* atua como um agente secundário com efeito sinérgico na perpetuação da infecção. Existe uma variante dessa condição, denominada ectima gangrenoso, causada pela *Pseudomonas aeruginosa*, que pode afetar indivíduos de qualquer faixa etária. Esta afecção começa como um impetigo não bolhoso, de progressão mais lenta, com ulceração que se estende gradualmente até a derme, desenvolvendo-se em crosta escura, seca, aderente e com formação de escara de bordas elevadas (SBP, 2022). Embora as lesões sejam geralmente poucas, elas podem ser múltiplas e encontradas em diferentes estágios de evolução, comumente afetam as áreas do períneo, as nádegas e as extremidades distais; também podem surgir em qualquer parte do corpo e por essa apresentação pode evoluir para abscesso perineal (Torres *et al.*, 2016).

Outra patologia relacionada a infecção bacteriana superficial cutânea, muito frequente em pacientes pediátricos e, que podem evoluir para abscesso perineal é o impetigo bolhoso, causado quase exclusivamente por *Staphylococcus aureus* produtor de exotoxinas. Esta condição representa uma forma localizada da síndrome da pele escaldada estafilocócica e é mais comum em crianças menores de dois anos, que respondem por 90% do total dos casos (Nardi; Schaefer, 2023). A doença se manifesta por bolhas superficiais, de paredes finas e flácidas, contendo líquido claro que tendem a romper-se facilmente dentro de 1 a 3 dias, resultando em uma área com borda ao redor de uma base úmida e eritematosa, progredindo para uma lesão de coloração marrom ou, com aparência similar à pele escaldada e, quando há remoção das crostas, há exposição de base úmida e hiperemiada. Em lactentes, as lesões costumam ocorrer principalmente nos membros, enquanto em recém-nascidos, as áreas mais afetadas são o períneo, a região periumbilical, as axilas e o pescoço. Essas lesões tendem a se coalescer, formando extensas áreas erodadas (SBP, 2022).

Dentre as demais causas de lesão perineal, destacam-se os traumas perineais, frequentemente decorrentes de quedas ou acidentes durante atividades recreativas e, são causa comum de lesões nesta região em crianças, pois podem formar solução de continuidade permitindo colonização de microorganismos (Filho *et al.*, 2019). Do ponto de vista epidemiológico, estudos indicam que as quedas são responsáveis por uma proporção substancial de lesões perineais em crianças, com taxas variáveis conforme o ambiente e a faixa etária dos pacientes estudados (Gill, Kelly, 2024).

Ademais, infecções bacterianas das glândulas anais representam outra causa significativa de lesões perineais. Essas infecções podem levar à formação de abscessos perianais, especialmente em crianças com obstrução destas ou predisposição a infecções cutâneas (Gong *et al.*, 2018).

Além das causas já mencionadas, ao identificar o desenvolvimento de abscesso perineal em crianças maiores, é importante avaliá-la de maneira geral, uma vez que esta lesão pode ser o primeiro sinal de algo sistêmico, como o caso DIIs, seja doença de Crohn (DC), retocolite ulcerativa (RCU) ou ainda imunodeficiências, como nas leucemias ou na SIDA (Carmona, 2023).

Embora a Doença de Crohn ocorra principalmente em adultos jovens, há relatos de manifestação em pacientes pediátricos com a formação de abscessos perineais como demonstrado no trabalho de Silveira *et al.* (2008), onde é relatado o caso de um paciente recém-nascido que ao terceiro dia de vida apresentou tal manifestação. Ratifica-se ainda que as DIIs que apresentam o início muito precoce na infância (menor que 6 anos) são raras, muito agressivas, de difícil controle e mau prognóstico, tornando-se imprescindível o diagnóstico correto e o tratamento adequado para prevenir complicações (Penatti, 2020).

A partir do exposto acima, há que se observar a importância do manejo das comorbidades e do estado geral do paciente pediátrico, além dos cuidados com as lesões. Isso porque condições como diabetes, DIIs e imunossupressão, estão amplamente correlacionadas com a incidência de abscessos perianais na população pediátrica; ainda que as doenças inflamatórias intestinais, sejam condições menos comuns em comparação com adultos (Adegbola *et al.*, 2018). Em especial a diabetes, quando do não controle glicêmico adequado, há maior vulnerabilidade a infecções, afetando a cicatrização das feridas e, infecções superficiais podem evoluir mais gravemente nesses pacientes (Calliari; Almeida; Noronha, 2020).

A apresentação clínica do abscesso perineal, em muitos casos, como apresentado no relato de caso, inicia com uma dor intensa na borda anal ou próxima a ela, com uma nodulação na região, que fica edemaciada e eritematosa, podendo ser acompanhado de mal estar geral e febre. Uma vez formado o abscesso perineal, pode haver complicações locais ou sistêmicas.

As complicações locais envolvem as estruturas anatômicas próximas, levando a morbidade significativa. O acometimento de tecidos adjacentes como a fossa isquiorretal ou a região perianal, pode resultar na formação de fístulas complexas (Buchanan *et al.*, 2004). Que segundo Afşarlar *et al.* (2011), a reincidência de fístulas anorretais após abscessos perineais pode chegar a 30%, destacando a importância da vigilância clínica pós-tratamento. Essas fístulas podem requerer intervenção cirúrgica para resolução e estão associadas a tempos prolongados de cicatrização e maior risco de recorrência (Jimenez, Mandava, 2023).

O tratamento é predominantemente feito em internação hospitalar da criança, na maioria das vezes se faz necessário a abordagem cirúrgica com drenagem do conteúdo do abscesso, correção de



anomalias anatômicas caso estejam presentes, associada a antibioticoterapia, analgesia, e controle do trânsito gastrointestinal para a recuperação pós-operatória, quando necessária (Sigmon, Emmanuel; Tuma, 2023).

Além disso, abscessos não tratados ou inadequadamente drenados podem levar à formação de abscessos crônicos ou até mesmo à fasciíte necrosante, infecção essa que pode ocasionar trombose vascular cutânea e subcutânea, tendo como consequência a necrose de pele na região acometida, assim como a Síndrome de Fournier, condição clínica potencialmente fatal caracterizada pela rápida e intensa destruição tecidual de partes moles, envolvendo o tecido subcutâneo e a fáscia, de rápida progressão, atingindo região genital e estruturas próximas com grande possibilidade de acometimento sistêmico (Leporaes *et al.*, 2015; Cardoso, Féres, 2007).

Considerando as complicações sistêmicas, a principal é a ocorrência da bacteremia e sepse, necessitando de intervenção médica urgente, incluindo antibioticoterapia de amplo espectro e manejo em terapia intensiva devido a potencial morbimortalidade (Van Koperen *et al.*, 2008)

Com o objetivo de tratar o abscesso perineal para que ocorra a resolução do mesmo sem ocorrência de complicações, seja ela sistêmica ou local, é preciso avaliar o quadro de cada paciente de forma individualizada, identificando os fatores e os patógenos envolvidos, podendo utilizar a ecografia transanal e ultrassonografia transcutânea para identificar, precisar a extensão do abscesso e auxiliar na determinação da técnica cirúrgica a ser realizado (Maconi, Greco, Asthana, 2017).

Além de precisar a extensão do abscesso para verificar a estratégia de abordagem cirúrgica para drenagem que na maioria das vezes se faz necessária, é necessário definir adequadamente os antibióticos para alcançar a cura completa e prevenir complicações, como recorrências e disseminação da infecção (Singh *et al.*, 2021).

Como apontado, a ocorrência da lesão abordada no presente trabalho, envolve diferentes fatores que muitas vezes ocorrem em conjunto, mas dependem da colonização e ação dos microrganismos para desencadear a sua formação e evolução. E esses microrganismos, mais especificamente as bactérias, são diferenciadas de acordo com suas características estruturais e funcionais (aeróbicas, anaeróbicas ou facultativa (Varela, 2018).

Estruturalmente as bactérias, em sua maioria, se diferenciam principalmente pela estrutura da parede celular, estrutura essa, responsável pela forma, rigidez, divisão celular e manutenção osmótica da bactéria, apresentando um complexo macromolecular, conhecido como mucocomplexo (também chamado de peptidoglicano ou glicopeptídeo), o qual apresenta grande importância para a classificação das bactérias pelo método de coloração Gram. Nas bactérias denominadas gram-negativas, este complexo representa uma menor fração do total da parede em relação às gram-positivas. Sendo a parede celular das gram-negativas quimicamente mais complexa, possuindo maior quantidade de aminoácidos e lipídeos. Sua fração de lipopolissacarídeo (LPS) externa determina sua toxigenicidade e antigenicidade.

Porém, todavia, há um grupo de bactérias denominado micoplasmas, que não possui parede celular nem peptidoglicano, embora estudos moleculares os classifiquem próximos das gram negativas, estes são incapazes de serem corados pelo método clássico de Gram, já que não possuem parede, conforme exemplificado nas tabelas 1 e 2 (Nogueira, Miguel, 2013).

Tabela 1: Exemplos de bactérias aeróbicas, agrupadas segundo a coloração Gram e morfologia. Classificação das bactérias pelo coloração de Gram (em negrito estão as mais encontradas)

Bactérias Aeróbicas					
Gram Positivos		Gram Negativos			
Cocos	Bacilos	Cocos	Bacilos	Fermentadores	Coco-bacilos
<i>Aerococcus</i>	<i>Actinomyces spp</i>	<i>Moraxella catarrhalis</i>	<b>Enterobactérias</b>	<b>Fermentadores</b>	<i>Actinobacillus spp</i>
<i>Alloiococcus</i>	<i>Arcanobacterium</i>	<i>Neisseria spp.</i>	<i>Buvidica aquatica</i>	<i>Aeromonas spp</i>	<i>Afiptia spp</i>
<i>Dolosigranulum</i>	<i>Aureobacterium</i>		<i>Cedecea spp</i>	<i>Chromobacterium</i>	<i>Arcobacter spp</i>
<i>Enterococcus spp</i>	<i>Bacillus spp</i>		<i>Citrobacter spp</i>	<i>Plesiomonas</i>	<i>Bartonella spp</i>
<i>Gemella</i>	<i>Corynebacterium</i>		<i>Edwardsiella spp</i>	<i>Pasteurella spp</i>	<i>Brucella spp</i>
<i>Globicatella</i>	<i>Dermabacter</i>		<i>Enterobacter spp</i>	<i>Vibrio spp</i>	<i>Bordetella spp</i>
<i>Helcococcus</i>	<i>Erysipelothrix</i>		<i>Escherichia coli</i>	<b>NÃO fermentadores</b>	<i>Calymmatobacterium</i>
<i>Lactococcus</i>	<i>Gardnerella</i>		<i>Escherichia spp</i>	<i>Acinetobacter spp</i>	<i>Campylobacter spp</i>
<i>Leuconostoc</i>	<i>Gordona</i>		<i>Ewingella</i>	<i>Agrobacterium</i>	<i>Capnocytophaga spp</i>
<i>Micrococcus spp</i>	<i>Kurthia</i>		<i>Hafnia alvei</i>	<i>Alcaligenes sp</i>	<i>Cardiobacterium</i>
<i>Pediococcus</i>	<i>Lactobacillus</i>		<i>Klebsiella spp</i>	<i>Bergeyella</i>	<i>Chlamydia spp</i>
<i>Staphylococcus spp</i>	<i>Listeria spp</i>		<i>Kluyvera spp</i>	<i>Brevundimonas spp</i>	<i>Coxiella burnetii</i>
<i>Stomatococcus</i>	<i>Microbacterium</i>		<i>Leclercia</i>	<i>Burkholderia spp</i>	<i>Eikenella corrodens</i>
<i>Streptococcus spp</i>	<i>Mycobacterium spp</i>		<i>Leminorella spp</i>	<i>Chryseobacterium spp</i>	<i>Ehrlichia spp</i>
<i>Tetragenococcus</i>	<i>Nocardia spp</i>		<i>Moellerella</i>	<i>Chryseomonas luteola</i>	<i>Francisella spp</i>
<i>Vagococcus</i>	<i>Oerskovia</i>		<i>Morganella spp</i>	<i>Comamonas spp</i>	<i>Haemophilus spp</i>
	<i>Rhodococcus</i>		<i>Pantoea</i>	<i>Empedobacter brevis</i>	<i>Helicobacter spp</i>
	<i>Rothia</i>		<i>Proteus spp</i>	<i>Flavimonas</i>	<i>Kingella spp</i>
	<i>Tsukamurella</i>		<i>Providencia</i>	<i>Flavobacterium spp</i>	<i>Legionella spp</i>
	<i>Turicella</i>		<i>Rahnella aquatilis</i>	<i>Methylobacterium</i>	<i>Psychrobacter</i>
			<i>Salmonella spp</i>	<i>Moraxella spp</i>	<i>Rickettsia spp</i>
			<i>Serratia spp</i>	<i>Ochrobactrum</i>	<i>Streptobacillus</i>
			<i>Shigella spp</i>	<i>Oligella spp</i>	<i>Suttonella</i>
			<i>Tatumella ptyseos</i>	<i>Pseudomonas spp</i>	
			<i>Trabulsiella</i>	<i>Roseomonas spp</i>	
			<i>Yersinia spp</i>	<i>Shewanella spp</i>	
			<i>Yokenella</i>	<i>Sphingobacterium spp</i>	
				<i>Stenotrophomonas</i>	
				<i>Weeksella virosa</i>	

Fonte: Retirado de “Uso racional de antimicrobianos”, por Mota *et al.*, 2010, Revista Medicina (Ribeirão Preto), volume 43, n. 2, 167-168.

Tabela 2: Exemplos de bactérias Anaeróbicas, agrupadas segundo a coloração Gram e morfologia.

Classificação das bactérias pela coloração de Gram  
(em negrito estão as mais encontradas)

Bactérias Anaeróbicas	
Gram Positivos	Gram Negativos
<b>Cocos</b>	<b>Cocos</b>
<i>Gemella</i>	<i>Acidaminococcus</i>
<i>Peptococcus</i>	<i>Megasphaera</i>
<i>Peptostreptococcus</i>	<i>Veillonella</i>
<i>Reuminococcus spp</i>	
<i>Staphylococcus</i>	
<i>Streptococcus spp</i>	
<b>Bacilos</b>	<b>Bacilos</b>
<i>Actinomyces spp</i>	<i>Anaerobiospirillum</i>
<i>Atopobium spp</i>	<i>Anaerorhabdis</i>
<i>Bifidobacterium spp</i>	<i>Bacterioides spp</i>
<i>Clostridium spp</i>	<i>Bilophila</i>
<i>Eubacterium spp</i>	<i>Campylobacter spp</i>
<i>Filifactor</i>	<i>Caronella</i>
<i>Lactobacillus spp</i>	<i>Centipeda</i>
<i>Mobiluncus spp</i>	<i>Desulfomonas</i>
<i>Propionibacterium spp</i>	<i>Desulfovibrio</i>
	<i>Dialister</i>
	<i>Dichelobacter</i>
	<i>Fusobacterium spp</i>
	<i>Hallela</i>
	<i>Johnsonella</i>
	<i>Leptotrichia</i>
	<i>Mitsuokella</i>
	<i>Porphyromonas spp</i>
	<i>Prevotella spp</i>
	<i>Selenomonas spp</i>
	<i>Tissierella</i>

Fonte: Retirado de “Uso racional de antimicrobianos”, por Mota *et al.*, 2010, Revista Medicina (Ribeirão Preto), volume 43, n. 2, 167-168.

Algumas dessas bactérias, graças às suas características estruturais, apresentam maior resistência em relação as outras. Além disso, ao passar dos anos, as mesmas vêm passando por adaptações, mutações, propiciando aumento de virulência, resistência ao meio e resistência aos antimicrobianos mais utilizados, prejudicando assim, o processo terapêutico e tornando-as com maior potencial de se estabelecerem e causarem infecções mais graves (Cunha, 1998).

Essa resistência aos fármacos antimicrobianos é um fenômeno genético associado à presença de genes específicos que codificam diversos mecanismos bioquímicos capazes de neutralizar a ação dos fármacos. Esta resistência pode surgir devido a mutações que ocorrem no microrganismo durante

o processo de reprodução, resultantes de erros na replicação da sequência de bases do DNA cromossômico, que codifica a informação genética. Outra forma de resistência é a aquisição de genes responsáveis por essa característica, um processo conhecido como resistência transferível (Tavares, 2000).

Os patógenos presentes nos abscessos perineais, possuem grande relação com o trato gastrointestinal, devido a presença do ânus, assim como pela presença do próprio conteúdo fecal, sendo microrganismos frequentemente encontrados na flora gastrointestinal, abrangendo bactérias anaeróbias facultativas e obrigatórias, bactérias aeróbicas gram-negativas e bactérias aeróbicas gram-positivas. E no que tange as infecções hospitalares, tem-se o predomínio de uma flora mais resistente, que incluem *Pseudomonas aeruginosa*, *Enterobacter* sp., *Proteus* sp., *Staphylococcus aureus* resistente à meticilina, enterococos e *Candida* sp. (Coelho, Baretta, Okawa, 2007).

Observando os patógenos envolvidos nesses tipos de infecção, estudos destacam *Staphylococcus aureus* como um dos principais patógenos envolvidos (como observado nas infecções cutâneas citadas), juntamente com *Streptococcus* do grupo A e *Escherichia coli*, refletindo uma predominância de infecções bacterianas gram-positivas e gram-negativas nessa faixa etária (Yang *et al.*, 2024).

Se tratando da microbiologia de abscessos perineais mais especificamente em crianças, frequentemente, tem-se a presença de bactérias anaeróbicas como *Bacteroides* spp. e *Prevotella* spp., além de *Peptostreptococcus* spp., que são comumente encontradas no microbioma intestinal. Em contextos clínicos específicos, *Enterococcus* spp., *Pseudomonas aeruginosa* e *Staphylococcus aureus* resistente à meticilina (MRSA) também podem estar presentes, especialmente em ambientes hospitalares ou em pacientes imunocomprometidos (Hong *et al.*, 2024).

Os antibióticos mais frequentemente recomendados para o tratamento de abscessos perineais incluem a ceftriaxona, uma cefalosporina de terceira geração eficaz contra uma ampla gama de bactérias gram-positivas e gram-negativas; o metronidazol, ativo contra bactérias anaeróbicas comuns em abscessos perineais anorretais; a combinação de amoxicilina/clavulanato, oferece cobertura contra bactérias gram-positivas, gram-negativas e anaeróbicas, sendo útil em infecções polimicrobianas; e o trimetoprim/sulfametoxazol, eficaz principalmente contra bactérias gram-negativas como *Escherichia coli*, frequentemente associadas a infecções urinárias complicadas por abscessos perineais (Lichtenstein, O'brien, 2018; Thabit *et al.*, 2016; Tamma, Cosgrove, Maragakis, 2012).

Porém, o início da antibioticoterapia se dá de forma empírica. A escolha do antibiótico deve levar em consideração fatores como a susceptibilidade local das bactérias, a gravidade da infecção e as condições clínicas do paciente. Culturas e sensibilidades do organismo causador são raramente úteis a primeiro momento suspeitando de infecção comunitária, sendo mais úteis quando o paciente não apresenta melhora do quadro após início da terapia empírica ou então tem-se a suspeita de bactéria

multirresistente ou nosocomial. Em casos de infecções polimicrobianas ou suspeita de resistência bacteriana, pode ser necessária a combinação de antibióticos ou ajustes terapêuticos com base em culturas microbiológicas (Organização Mundial da Saúde, 2023; Lee, Tan, 2018; Xu, Tan, Chong, 2016).

Uma vez não abordada de forma ideal inicialmente, o abscesso perineal pode evoluir de forma ainda mais grave, denominada gangrena de Fournier ou Síndrome de Fournier, uma infecção que pode acometer estruturas mais profundas, ainda que as manifestações cutâneas não apareçam inicialmente. Apresentando alta morbimortalidade por afetar tecidos subcutâneos, fáscias dos músculos pélvicos, escroto, períneo e genitália externa (de Souza *et al.*, 2020; Tikami *et al.*, 2020).

A gangrena de Fournier deve ter o diagnóstico e tratamento iniciado com urgência, devido ao elevado potencial de gravidade. O diagnóstico se baseia na clínica do paciente, exames de imagem e laboratoriais de forma complementar. Porém, estes não devem atrasar o início do debridamento, uma vez que a abordagem precoce está relacionada com melhor prognóstico do tratamento (Moreira, 2022).

Dos exames de imagem, a tomografia computadorizada (TC) é o exame que apresenta melhor custo-benefício, se fazendo útil na identificação do sítio de origem da infecção, assim como determinar a extensão, inflamação e enfisema quando presentes. A radiografia pode se fazer útil para identificar edema e enfisema subcutâneo, enquanto a ressonância magnética (RM) é raramente utilizada, dado seu elevado custo e acesso mais restrito, tendo a TC e a radiografia melhor custo-benefício. A Ultrassonografia é uma ótima opção para avaliação em fase inicial do quadro, por alta eficácia, baixo custo, não utilizar radiação, com a desvantagem de ser operador dependente (Inácio *et al.*, 2020; Fonseca *et al.*, 2018).

Exames laboratoriais são inespecíficos para diagnóstico da Síndrome de Fournier. Observa-se rotineiramente a presença de leucocitose, anemia, distúrbios eletrolíticos, elevação da creatinina sérica, trombocitopenia e hipoalbuminemia (de Souza *et al.*, 2020).

O tratamento da gangrena de Fournier (GF), consiste em hidratação vigorosa do paciente, restauração do equilíbrio hidroeletrólítico, drenagem das coleções, debridamento, terapia antibiótica de amplo espectro e podendo acrescentar o uso de enxertos de pele o fechamento das feridas para lesões mais extensas (Lohsiriwat, 2016).

A principal medida de tratamento da GF é o debridamento e deve ser empregado o uso de antibióticos de amplo espectro com cobertura para gram-positivos, gram-negativos e anaeróbios. Em casos onde é aventada a hipótese de infecção comunitária, segundo a literatura, frequentemente é feita a escolha do uso concomitante de clindamicina, gentamicina e ampicilina associada ao sulbactam ou uma cefalosporina de terceira geração ministrada de forma endovenosa. O cloranfenicol se mostra como alternativa quando a clindamicina não se mostra efetiva. Em casos em que os agentes causais são fungos ou outros patógenos hospitalares, considera-se a aplicação do fluconazol, a vancomicina

ou piperacilina associada com tazobactam como tratamento. E em 2014 o uso de um carbapenem foi adicionado como opção de escolha de monoterapia pela Infections Diseases Society of America (IDSA) (Hagedorn; Wessells, 2017).

Entretanto, o uso de antibióticos em pacientes pediátricos pode influenciar significativamente a incidência de infecções perineais, uma vez que o organismo humano apresenta uma colônia própria de microbiota diversificada em locais como trato gastrointestinal, pele e genitália que em situações normais se encontra em equilíbrio, mas com o uso inadequado dos antibióticos ou excessivo pode levar a desequilíbrios dessa microbiota normal, potencialmente promovendo assim a proliferação de microrganismos patogênicos, como fungos e bactérias resistentes, que frequentemente causam infecções perineais. Além disso, a eliminação da flora bacteriana protetora devido ao uso de antibióticos inadequadamente pode reduzir a resistência natural do organismo a patógenos, aumentando a suscetibilidade a novas infecções, morbidade dos pacientes, prolongam o tempo de internação e geram custos extras para os serviços de saúde, os quais poderiam ser evitados com o uso racional dos antimicrobianos. Portanto, a prescrição e o uso de antibióticos devem ser cuidadosamente geridos para minimizar o risco de complicações e infecções secundárias na região perineal em crianças (Mota *et al.*, 2010).

## 5 CONSIDERAÇÕES FINAIS

Encontrar dados gerais e epidemiológicos específicos sobre abscessos perineais em pacientes pediátricos devido a especificidade do tema, demonstrou-se como um desafio para elaboração do trabalho e evidenciou a necessidade de uma abordagem maior do tema correlacionando com a faixa etária em foco, levando também a se fazer do uso de literaturas há mais tempo publicadas.

Ademais, como apontado, embora o abscesso perineal seja uma complicação de processos infecciosos que muitas das vezes poderiam ser tratados com antibioticoterapia até mesmo domiciliar, em caso de tratamento precoce, ainda assim, podem evoluir para complicações severas e de grande risco para o paciente, podendo cursar com a lesão ou até mesmo a perda de órgãos importantes como o caso dos genitais masculinos no caso da seqüela da Síndrome de Fournier que se traduz em agravos em seu desenvolvimento psicossocial e futuramente no comprometimento da prática sexual e por consequência podendo impossibilitar até a sua reprodução, ocasionando danos não só físicos mas psicológicos.

Contudo, é de extrema valia a importância da escolha racional dos antibióticos, baseada em evidências e orientações locais, como medida fundamental, associados a abordagem cirúrgica para drenagem do conteúdo, para que se alcance o sucesso terapêutico e a melhoria dos resultados clínicos, evitando prejuízos. Como apresentado, a antibioticoterapia se apresenta como uma importante ferramenta no combate a infecção por microrganismos, porém, se feita de maneira equivocada, pode



acarretar prejuízos futuros como por exemplo, devido ao desequilíbrio da flora fisiológica do paciente, assim como a condução inapropriada do caso pode permitir o a evolução de forma grave do quadro.

Tendo em vista que o elevado risco de contaminação de feridas perineais em pacientes pediátricos está intrinsecamente ligado a fatores anatômicos, imunológicos e ambientais específicos desta faixa etária, em combinação a uma resposta imunológica imatura, a necessidade de cuidados intensivos e o manejo adequado das feridas e dispositivos médicos se demonstram fundamentais para a prevenção e tratamento de infecções. Sendo demonstrado que estudos contínuos e melhorias nas práticas de cuidados são essenciais para reduzir a incidência de complicações infecciosas em crianças.

Desta forma, evidencia-se a importância da realização de mais pesquisas sobre o tema, sendo de grande valia e como sugestão a realização de uma pesquisa quantitativa com dados sobre diferentes casos clínicos e com ampla amostragem. Assim como, se faz latente a importância de uma maior disseminação e conscientização no meio acadêmico e profissional dos profissionais atuantes na área da saúde.



## REFERÊNCIAS

ADEGBOLA S.O.; PISANI, A.; SAHNAN, K.; TOZER, P.; ELLUL, P.; Warusavitarne, J.; Medical and surgical management of perianal Crohn's disease. *Ann Gastroenterol.* 2018 Mar-Apr; v. 31, n. 2, p. 129-139. Disponível em: <https://www.ncbi.nlm.nih.gov/pmc/articles/PMC5825943/>. Acesso em: 20 jul. 2024.

AFŞARLAR, C. E., KARAMAN, A., TANIR, G., KARAMAN, I., YILMAZ, E., ERDOĞAN, D., MADEN, H. A., CAVUŞOĞLU, Y. H., & OZGÜNER, I. F. (2011). Perianal abscess and fistula-in-ano in children: clinical characteristic, management and outcome. *Pediatric surgery international*, 2011, v. 27, n. 10, p. 1063–1068. Disponível em: <https://pubmed.ncbi.nlm.nih.gov/21785979/>. Acesso em: 21 jul. 2024.

AMORIM, G. de A. S.; VIEIRA, G. N.; DE AZEVEDO, S.G.H. Abordagem diagnóstica e cirúrgica das malformações anorretais: Revisão da Literatura. *Brazilian Journal of Case Reports*, v. 2, n.5, p. 17, 2022. DOI: 10.52600/2763-583X.bjcr.2022.2.Suppl.5.17. Disponível em: [https://bjcasereports.com.br/index.php/bjcr/article/view/gastro22\\_17](https://bjcasereports.com.br/index.php/bjcr/article/view/gastro22_17). Acesso em: 10 sep. 2024.

Aquino, A. L. De; Chianca, T. C. M.; Brito, R. C. S. Integridade da pele prejudicada, evidenciada por dermatite da área das fraldas: revisão integrativa *Rev. Eletr. Enferm.*, 2 v. 14, n. 2, p. 414-424, 30 jun. 2012. Disponível em: <http://dx.doi.org/10.5216/ree.v14i2.149773>. Acesso em: 11 ago. 2024.

BARBER, M. D. Surgical female urogenital anatomy. *UpToDate*. 2024. Disponível em: <https://www.uptodate.com/contents/surgical-female-urogenital-anatomy>. Acesso em: 21 jul. 2024.

Batista, E. C., & de Oliveira, C. M. Maternidade e anomalia anorretal: um estudo de caso. *Revista InterScientia*, v. 5, n. 2, p. 183-198, 2017. <https://periodicos.unipe.edu.br/index.php/interscientia/article/view/495>

BRANDÃO, A. et al. Adaptação do instrumento “Perineal Assessment Tool” para a cultura brasileira. *Revista ESTIMA*, v. 16, 2018. Disponível em: [https://www.researchgate.net/publication/324508934\\_Adaptacao\\_do\\_instrumento\\_Perineal\\_Assessm\\_ent\\_Tool\\_para\\_a\\_cultura\\_brasileira](https://www.researchgate.net/publication/324508934_Adaptacao_do_instrumento_Perineal_Assessm_ent_Tool_para_a_cultura_brasileira). Acesso em: 10 set. 2024.

Buchanan, Gn; Halligan, S; Bartram, Ci; Williams, Ab; Tarroni, D; Cohen, Cr. Clinical examination, endosonography, and MR imaging in preoperative assessment of fistula in ano: comparison with outcome-based reference standard. *Radiology*. 2004; v. 233, n.3, p. 674-681. Disponível em: <https://pubmed.ncbi.nlm.nih.gov/15498901/>. Acesso em: 21 jul. 2024.

CALLIARI, L. E.; ALMEIDA, F. J.; NORONHA, R. M. Infecções na criança com diabetes. *Jornal de Pediatria*, v. 96, n. S1, p. 39–46, 17 abr. 2020. Disponível em: <https://www.scielo.br/j/jped/a/v3NTYhpbKP4kMBWpKP58Sxg/?lang=pt>. Acesso em: 04 set. 2024.

CARDOSO, J.B.; FÉRES, O. Gangrena de Fournier. *Revista da Faculdade de Medicina de Ribeirão Preto. Ribeirão Preto*. v. 40, n. 4, p. 493-499, 2007. Disponível em <http://www.revistas.usp.br/rmrp/article/view/345> Acesso: 21 jul. 2024.

Carmona, L. Abcesso Perianal. *Pedipedia - Enciclopedia Pediátrica Online*, 2023. Disponível em: <https://pedipedia.org/artigo/abcesso-perianal>. Acesso em: 11 set. 2024.

CARROLL, A. G.; KAVANAGH, R. G.; NI LEIDHIN, C.; CULLINAN, N. M.; LAVELLE, L. P.; MALONE, D. E. Comparative effectiveness of imaging modalities for the diagnosis of intestinal



obstruction in neonates and infants: a critically appraised topic. *Academic Radiology*, v. 23, n. 5, p. 559–568, 2016. Disponível em: <http://dx.doi.org/10.1016/j.acra.2015.12.014>. Acesso em: 10 set. 2024.

CHAN, K. W. E. et al. Outcome of patients after single-stage repair of perineal fistula without colostomy according to the Krickenbeck classification. *Journal of Pediatric Surgery*, v. 49, n. 8, p. 1237–1241, 2014. Disponível em: <https://pubmed.ncbi.nlm.nih.gov/25092083/>. Acesso em: 11 set. 2024.

Coelho, J. C. U.; Baretta, G. A. P.; Okawa, L.. Seleção e uso de antibióticos em infecções intra-abdominais. *Arquivos de Gastroenterologia*, v. 44, n. 1, p. 85–90, jan. 2007. Disponível em: <https://www.scielo.br/j/ag/a/zNhBqBFVTdZcs89c4sTM4km/?lang=pt>. Acesso em: 12 set. 2024.

Couto, C.M.F.; Carneiro, M.do N.F.. Prevenção do traumatismo perineal: uma revisão integrativa da literatura. *Enfermería Global*, n. 47, p. 539-564, 2017. Disponível em: [https://scielo.isciii.es/pdf/eg/v16n47/pt\\_1695-6141-eg-16-47-00539.pdf](https://scielo.isciii.es/pdf/eg/v16n47/pt_1695-6141-eg-16-47-00539.pdf). Acesso em: 13 set. 2024.

Cunha BA. Antibiotic resistance. *Drugs of Today*. Barcelona: v. 34, p.691-698, 1998. Disponível em: <https://pubmed.ncbi.nlm.nih.gov/14988775/>. Acesso em: 12 set. 2024.

de Souza, N. S. et al.. Fournier's gangrene by perianal abscess. Rio de Janeiro: *Journal of Coloproctology*, v. 40, n. 4, p. 334–338, 2020. Disponível em: <https://www.scielo.br/j/jcol/a/BpnJGHSj6Vj7czmxKTTQJTD/#> Acesso em: 21 jul. 2024.

Desalegn, M. et al. Parental knowledge and attitude of postoperative paediatric pain: stepwise linear regression analysis. *Lausanne: Frontiers in pain research*, v. 5, 19 Mar. 2024. Disponível em: <https://www.ncbi.nlm.nih.gov/pmc/articles/PMC10993867/>. Acesso em: 11 ago. 2024

FILHO, J.E.; BOREL, W.P.; DIZ, J. B. M.; BARBOSA, A.W.C.; BRITTO, R.R.; FELÍCIO, D.C. Prevalência de quedas e fatores associados em uma amostra comunitária de idosos brasileiros: uma revisão sistemática e meta-análise. *Cadernos de Saúde Pública*, 2019, v.35, n.8, e00115718–. doi:10.1590/0102-311X00115718. Disponível em: <https://www.scielo.br/j/csp/a/76NtZ6L3vbyTfgFSs5pHjYC/?lang=en>. Acesso em: 21 jul. 2024.

Fonseca, E.K.U.N. et al.. Ultrasound evaluation of inguinoscrotal pain: an imaging-based review for the ultrasonographer. *Radiologia Brasileira*, v. 51, n. 3, p. 193–199, maio 2018. Disponível em: <https://www.scielo.br/j/rb/a/84ZYRy68bPCPVpzMRpjJSdP/#ModalHowcite>. Acesso em: 12 set. 2024.

FRANCIOZI, C. E. DA S. et al. Trauma na infância e adolescência: epidemiologia, tratamento e aspectos econômicos em um hospital público. *Acta Ortopédica Brasileira*, v. 16, n. 5, p. 261–265, 2008. Disponível em: <https://www.scielo.br/j/aob/a/CdTfJPzTBSNv6fW3YN63G/#> Acesso em: 11 ago. 2024.

GELTZEILER CB, WIEGHARD N, TSIKITIS VL. Recent developments in the surgical management of perianal fistula for Crohn's disease. *Ann Gastroenterol*. 2014; v. 27. N.4, p. 320-330. Disponível em: <https://www.ncbi.nlm.nih.gov/pmc/articles/PMC4188928/>. Acesso em: 20 jul. 2024.

GILL, A.C.; KELLY, N. R.. Prevention of falls and fall-related injuries in children. *UpToDate*, 2024. Disponível em: <https://www.uptodate.com/contents/prevention-of-falls-and-fall-related-injuries-in-children>. Acesso em: 21 jul. 2024.

GONG, Z.; HAN, M.; WU, Y.; HUANG, X; XU, W.; LV, Z. Treatment of First-Time Perianal Abscess in Childhood, Balance Recurrence and Fistula Formation Rate with Medical Intervention. *Eur J Pediatr*



Surg. Nova York, v.28, n. 04, p. 373-377, 2018. Disponível em: <https://www.thiemeconnect.de/products/ejournals/abstract/10.1055/s-0037-1603092>. Acesso em: 21 jul. 2024.

Goudouris, E.; Neto, A.C. *Imunologia Clínica*, 2024. Disponível em: <https://www.sbp.com.br/especiais/pediatria-para-familias/cuidados-com-a-saude/imunidade-nas-criancas/>. Acesso em: 11/09/2024.

Hagedorn JC, Wessells H. A contemporary update on Fournier's gangrene. *Nature Reviews Urology*, v.14, n.4, p. 205–214, 2017. Disponível em: <https://www.nature.com/articles/nrurol.2016.243>. Acesso em: 12 set. 2024.

HONG, J.C., CHEN, J.S., JIANG, Z.J., CHEN, Z.C., RUAN, N., & YAO, X.P. Microbiota in adult perianal abscess revealed by metagenomic next-generation sequencing. *Microbiology spectrum*, v. 12, n.4, e0347423,2024. Disponível em: <https://pubmed.ncbi.nlm.nih.gov/38385739/>. Acesso em: 20 jul. 2024.

IHN, K. et al. Clinical characteristics and conservative treatment of perineal groove. *Journal of Pediatric Surgery*, v. 55, n. 8, p. 1507–1510, 1 ago. 2020. Disponível em: <https://doi.org/10.1016/j.jpedsurg.2019.07.017> Acesso em: <https://pubmed.ncbi.nlm.nih.gov/31443920/> Acesso em: 04 set. 2024.

Inácio MF, Lima RP, Rizzo Neto S, Lopes FA, Pantaroto M, Sousa AV de. Epidemiological study on Fournier syndrome in a tertiary hospital in Jundiaí-SP from October 2016 to October 2018. *Rio de Janeiro: Journal of Coloproctology*, v.40, n.40, p.37–42, 2020. Disponível em: <https://www.scielo.br/j/jcol/a/8zJc9WDXgkLYC9Tpmmpg59Q/abstract/?lang=en>. Acesso em: 21 jul. 2024.

JIMENEZ, M.; MANDAVA N. National Center for Biotechnology Information (NCBI). Anorectal Fistula. In: *StatPearls* [Internet]. Treasure Island (FL): StatPearls Publishing; 2023 Jan-. Disponível em: <https://www.ncbi.nlm.nih.gov/books/NBK560657/>. Acesso em: 21 jul. 2024.

KOŁODZIEJCZAK, Małgorzata et al. Anorectal malformation as a cause of recurring perineal abscesses – value of anorectal endosonography and magnetic resonance imaging: a case report. *Medical Ultrasonography*, v. 19, n. 2, p. 228-231, 2017. Disponível em: <https://www.medultrason.ro/medultrason/index.php/medultrason/article/view/928>. Acesso em: 04 set. 2024.

LEE, M.J.; TAN, K.K. Management of perianal abscesses: a systematic review. *World J Surg*, v.42, n.4, p.1087-1093, 2018. Disponível em: <https://doi.org/10.1007/s00268-017-4327-4>. Acesso em: 21 jul. 2024.

LEPORAES, R.I; PEREIRA, J.N; BOTELHO, F.A; BARBOSA, P.S; BARROS, M.G.C.R.M. Relato de caso: síndrome de Fournier em mulher jovem. *Revista Medicina. São Paulo*. v. 96, n. 2, p. 116-120, 2015. Disponível em: <https://clinicamedica2015.iweventos.com.br/upload/trabalhos/599KmDDWBZpfMYRsGOpBhDfVRSC2.pdf> Acesso: 21/07/2024.

LICHTENSTEIN, GR; O'BRIEN, C.R. ACG clinical guideline: management of Crohn's disease in adults. *Am J Gastroenterol*, v.113, n. 4, p. 481-517, 2018. Disponível em: <https://pubmed.ncbi.nlm.nih.gov/29610508/>. Acesso em: 20 jul. 2024.



Lohsiriwat, V. Anorectal emergencies. *World J Gastroenterol*, v.22, p.5867-5878, 2016. Disponível em: <https://pubmed.ncbi.nlm.nih.gov/27468181/>. Acesso em: 21 jul. 2024.

LOWDERMILK, D. L. et al. S saúde da mulher e enfermagem obstétrica. 10. ed. Rio de Janeiro: Elsevier, 2013. Disponível em: <https://repositorio.usp.br/item/002494148>. Acesso em: 20 jul. 2024.

MACONI G.; GRECO M.T.; ASTHANA, A.K. Transperineal Ultrasound for Perianal Fistulas and Abscesses – A Systematic Review and Meta-Analysis. *Ultraschall Med. Nova York*, v.38, n.03, p. 265-272, 2017. Disponível em <https://www.thieme-connect.com/products/ejournals/abstract/10.1055/s-0043-103954> Acesso em: 21 jul. 2024.

MANFROI, C. Extrofia De Cloaca, DDS 46 XY Relato De Caso. Florianópolis: Universidade Federal de Santa Catarina, 12 jun. 2019. Disponível em: <https://repositorio.ufsc.br/handle/123456789/224512>. Acesso em: 11 set. 2024.

Mendes, I. C. et al. *Anomalias congênitas e suas principais causas evitáveis: uma revisão. Revista Médica de Minas Gerais*, v. 28, n. 1, p. 1-6, 2018. DOI: 10.5935/2238-3182.20180011. Disponível em: <https://www.rmmg.org/artigo/detalhes/2329>. Acesso em: 11 set. 2024.

Moreira, P.C.; Frazão, L.F.N.; Faria, S.C.; Maynart, M.M.. Gangrena De Fournier - Do Diagnóstico Ao Tratamento. *A Assistência à Saúde Na Contemporaneidade*. Editora Científica, v.1, n.1, p.241-251, 2022. Disponível em: <https://downloads.editoracientifica.com.br/articles/221211411.pdf>. Acesso em: 21 jul. 2024.

Mota LM, Vilar FC, Dias LBA, Nunes TF, Moriguti JC. Uso racional de antimicrobianos. *Revista Medicina (Ribeirão Preto)*, v.43, n.2, 167-168, 2010. Disponível em: <https://www.revistas.usp.br/rmrp/article/view/175/176>. Acesso em: 12 set. 2024.

Nardi NM, Schaefer TJ. Impetigo. In: *StatPearls [Internet]*. Treasure Island (FL): StatPearls Publishing, 2022. Atualizado em 31 Jul. 2023. Disponível em: <https://www.ncbi.nlm.nih.gov/books/NBK430974/> Acesso em: 11 set. 2024.

Nogueira, J.M.R.; Miguel, L.F.S. Bacteriologia. Conceitos e Métodos para a Formação de Profissionais em Laboratórios de Saúde. Rio de Janeiro: Fundação Oswaldo Cruz/Instituto Oswaldo Cruz, v. 4, p.227-229, 2018. Disponível em: <https://www.epsjv.fiocruz.br/sites/default/files/cap3.pdf>. Acesso em: 12 set. 2024.

OPAS (Organização Pan-Americana da Saúde). Nascidos com defeitos congênitos: histórias de crianças, pais e profissionais de saúde que prestam cuidados ao longo da vida. Publicado em 2 Mar 2020. Disponível em: <https://www.paho.org/pt/noticias/3-3-2020-nacidos-con-defectos-congenitos-historias-ninos-padres-profesionales-salud-que>. Acesso em: 11 set. 2024.

ORGANIZAÇÃO MUNDIAL DA SAÚDE (OMS). WHO Model List of Essential Medicines. Disponível em: <https://www.who.int/groups/expert-committee-on-selection-and-use-of-essential-medicines/essential-medicines-lists>, 2023. Acesso em: 21 jul. 2024.

Penatti, D. A. Características clínico-patológicas e evolução da Doença Inflamatória Intestinal Idiopática de início muito precoce na infância: Análise de uma série de casos. Tese de Doutorado. Universidade Estadual Paulista (Unesp), Botucatu, 20 nov. 2020. Disponível em: <https://repositorio.unesp.br/items/71f836c6-5fbd-4ba6-bf04-fa1e23ef0797>. Acesso em: 11 set. 2024.

SBP (Sociedade Brasileira De Pediatria). Infecção do Trato Urinário em Pediatria – Existe consenso entre os consensos? Departamento Científico de Nefrologia, 2019-2021. Disponível em:



[https://www.sbp.com.br/fileadmin/user\\_upload/23183d-DC\\_Infec\\_TratoUrinario\\_Pediatria-Atualiz2021.pdf](https://www.sbp.com.br/fileadmin/user_upload/23183d-DC_Infec_TratoUrinario_Pediatria-Atualiz2021.pdf). Acesso em: 13 set. 2024.

SBP (Sociedade Brasileira de Pediatria). Infecções Bacterianas Superficiais Cutâneas: Documento científico. Departamentos Científicos de Dermatologia e Infectologia (2019-2021), p. 2-3, 2022. Disponível em: [https://www.sbp.com.br/fileadmin/user\\_upload/23597c-DC\\_Infecoes\\_Bacterianas\\_Superficiais\\_Cutaneas.pdf](https://www.sbp.com.br/fileadmin/user_upload/23597c-DC_Infecoes_Bacterianas_Superficiais_Cutaneas.pdf). Acesso em: 11 set. 2024.

Sigmon DF, Emmanuel B, Tuma F. Perianal Abscess. In: StatPearls [Internet]. Treasure Island (FL): StatPearls Publishing, 2023. Disponível em: <https://www.ncbi.nlm.nih.gov/books/NBK459167/> Acesso em: 12 set. 2024.

SILVEIRA, R. C. et al.. Doença de Crohn em recém-nascido. Revista Brasileira de Coloproctologia, v. 28, n. 3, p. 338–341, jul. 2008. Disponível em: <https://www.scielo.br/j/rbc/a/JT8jffjhb8xvQt6mWFbYbBD/?lang=pt&format=html>. Acesso em: 11 set. 2024.

SINGH, B; MAY, K; DOWSON, HM; WATKINS, AJ. A systematic review and meta-analysis of the use of packing in the management of perianal abscesses. The Royal College of Surgeons of England, v. 90:105953, 2024. Disponível em: <https://publishing.rcseng.ac.uk/doi/10.1308/rcsann.2023.0108>. Acesso em: 21 jul. 2024.

SOBOTTA, Johannes et al. *Atlas de anatomia humana*. 24. ed. Rio de Janeiro: Guanabara Koogan, 2023.

TAMMA, PD; COSGROVE, SE; MARAGAKIS, LL. Combination therapy for treatment of infections with gram-negative bacteria. Clin Microbiol Rev, v. 25, n. 3, p.450-70, 2012. doi: 10.1128/CMR.05041-11. Disponível em: <https://pubmed.ncbi.nlm.nih.gov/22763634/>. Acesso em: 21 jul. 2024.

Tavares, W. Bactérias gram-positivas problemas: resistência do estafilococo, do enterococo e do pneumococo aos antimicrobianos. Revista da Sociedade Brasileira de Medicina Tropical, v. 33, n. 3, p. 281–301, maio 2000. Disponível em: <https://www.scielo.br/j/rsbmt/a/TnCJBpNHSZm5XdSgbhNG6Rn/#>. Acesso em: 12 set. 2024.

THABIT, AK; FATANI, MI; BAMAKHRAMA, MS; BARNAWI, OA; BASUDAN, LO; ALHEJAILI, SF. Antibiotic resistance profile and virulence genes of uropathogenic Escherichia coli isolates in relation to phylogeny. Trop Med Int Health, v. 21, n.4, p.:478-488, 2016. Disponível em: <https://pubmed.ncbi.nlm.nih.gov/24862040/> Acesso em: 21 jul. 2024.

Tikami KF, Simão JC, Passerotti LC, Barbosa ASAA. Perfil dos pacientes com gangrena de Fournier utilizando a oxigenoterapia hiperbárica como tratamento adjuvante. Medicina (Ribeirão Preto), Ribeirão Preto, Brasil, v. 53, n. 1, p. 21–25, 2020. Disponível em: <https://revistas.usp.br/rmrp/article/view/162794>. Acesso em: 12 set. 2024.

Torres et al. Ecthyma Gangre nosum: A Warning Sign of Immunodeficiency. Acta Pediatr Port, 2016; v. 47, p. 172–176. Disponível em: [https://www.researchgate.net/publication/303686523\\_Ecthyma\\_Gangrenosum\\_A\\_Warning\\_Sign\\_of\\_Immunodeficiency](https://www.researchgate.net/publication/303686523_Ecthyma_Gangrenosum_A_Warning_Sign_of_Immunodeficiency). Acesso em: 11 set. 2024.

VAN KOPEREN P.J. et al. Long-term functional outcome and risk factors for recurrence after surgical treatment for low and high perianal fistulas of cryptoglandular origin. Dis Colon Rectum, v. 51, n.10,



p.1475-1481,2008. Disponível em: <https://pubmed.ncbi.nlm.nih.gov/18626715/>. Acesso em: 21 jul. 2024.

Varela, E. M. M. Detecção De Bactérias Anaeróbias Em Amostras Biológicas Por Técnicas De Biologia Molecular. Tese de mestrado. Nova Medical School/Faculdade de Ciências Médicas, jan. 2018. Disponível em: <https://run.unl.pt/bitstream/10362/114991/1/Dissertacao%20MMMVII%20Eneida%20Varela%20Final.pdf>. Acesso em: 12 set. 2024.

Xu, R. W., Tan, K. K., & Chong, C. S. Bacteriological study in perianal abscess is not useful and not cost-effective. *ANZ journal of surgery*, v.86, n.10, p.782–784, 2016. Disponível em: <https://pubmed.ncbi.nlm.nih.gov/27226422/>. Acesso em: 12 set. 2024.

Yang, J., Li, L., Su, W., Zhang, S., Xu, H., Wang, M., & Shen, W. Microbiomic signatures of anal fistula and putative sources of microbes. *Frontiers in cellular and infection microbiology*, v. 14, 2024. DOI: 10.3389/fcimb.2024.1332490 Disponível em: <https://pubmed.ncbi.nlm.nih.gov/38312743/>. Acesso em: 20 jul. 2024.