

Qual a prevalência de tumores que causam a perda de estruturas ósseas da face?

Isabela Ferrari Lima

Lattes: <http://lattes.cnpq.br/0144985823755586>

Mariana do Nascimento Borba

Lattes: <http://lattes.cnpq.br/5984437187190879>

Samara Maria da Silva

Lattes: <https://lattes.cnpq.br/0052803482855785>

Anna Beatriz Arruda Barroso de Moraes

Lattes: <https://lattes.cnpq.br/8331337562599875>

Irani de Farias Cunha Junior

Lattes: <http://lattes.cnpq.br/3985540334863481>

RESUMO

INTRODUÇÃO: O tumor é um distúrbio do crescimento tecidual, os benignos, geralmente, são bem delimitados, enquanto os malignos podem se espalhar e levar à morte. Em alguns casos, o primeiro indício da presença de um tumor ósseo é uma fratura patológica, principalmente aqueles que apresentam comprometimento ósseo. **OBJETIVO:** Identificar a prevalência e incidência de tumores que causam a perda de estruturas ósseas da face, além de analisar a eficácia do tratamento cirúrgico em questão de tumores destruidores de estruturas ósseas da face. **METODOLOGIA:** Trata-se de uma revisão de literatura na qual a pesquisa de artigos foi realizada nas bases de dados da LILACS e MEDLINE através das bibliotecas eletrônicas Biblioteca Virtual de Saúde (BVS) e Pubmed, respectivamente. Foram selecionados 13 artigos para compor o trabalho filtrados pelos critérios de inclusão e exclusão buscados a partir dos descritores DECS/MESH: Tumores Odontogênicos, Mandíbula, Maxila, Ameloblastoma, Incidência, Prevalência, Neoplasias Maxilomandibulares, Diagnóstico Bucal, Cirurgia Bucal, Fatores Predisponentes, Mortalidade, Osteossarcoma e Neoplasias ósseas, utilizando o operador Booleano “and”. **RESULTADOS:** Foi visto que a maioria dos tumores odontogênicos são benignos, os casos mais registrados são na terceira e quarta década de vida e a maioria são localizados na mandíbula, mais especificamente na região posterior, já em tumores malignos essa predisposição é notada por volta da quarta década. Tem-se como principal auxílio para suspeita de diagnóstico o uso de exames de imagens. **CONCLUSÃO:** Conclui-se que tumores que causam perda óssea afeta principalmente homens entre 22 e 56 anos e que a cirurgia é o melhor tratamento para impedir a recorrência.

Palavras-chave: Prevalência, Tumores odontogênicos, Neoplasias maxilomandibulares.

1 INTRODUÇÃO

Tumor pode ser definido como um distúrbio do crescimento tecidual desencadeado por uma série de mutações que afetam uma única célula e sua progênie clonal. Essas mutações fornecem para as células neoplásicas uma vantagem de sobrevivência e de crescimento, resultando em uma proliferação excessiva que independe de sinais fisiológicos de crescimento (KUMAR; ASTER; ABBAS, 2016).



Um tumor é benigno quando seus aspectos micro e macroscópicos são considerados relativamente inocentes, restringindo sua localização a uma região bem definida. Já os tumores malignos (cânceres) podem invadir e destruir as estruturas adjacentes e se disseminarem para áreas distantes (metastatizar), levando à morte. Entretanto, nem todos os cânceres seguem um curso mortífero, alguns são descobertos cedo o bastante para serem excisados cirurgicamente ou tratados positivamente com quimioterapia e radioterapia (KUMAR; ASTER; ABBAS, 2016).

Os tumores ósseos primários são raros e a cirurgia, muitas vezes desfigurante, é necessária para o tratamento de malignidades, as quais podem ser apresentadas de diversas maneiras. As lesões benignas mais comuns são frequentemente assintomáticas e descobertas acidentalmente. No entanto, muitos tumores são sintomáticos, o que caracteriza um alto desconforto para o paciente. Em algumas circunstâncias, o primeiro indício da presença de um tumor ósseo é uma fratura patológica, assim, exames radiográficos têm um papel importante no diagnóstico dessas lesões (KUMAR; ASTER; ABBAS, 2016).

Outro processo de proliferação tecidual também possível são os que envolvem os tumores odontogênicos - decorrentes do aparelho formador dos dentes -, divididos principalmente em duas categorias: malignos e benignos. Estas se tratam de neoplasias raras que constituem menos de 1% dos tumores orais, mas o conhecimento destas por parte do cirurgião - dentista pode fazer total diferença no tratamento de um paciente acometido (SOLUK-TEKKESIN; WRIGHT, 2022; XIA *et al.*, 2023).

Logo, o objetivo da presente revisão de literatura é avaliar a prevalência e a incidência de tumores que causam a perda de estruturas ósseas da face, de forma a abordar tumores benignos e malignos, fatores predisponentes, diagnóstico precoce e tratamento cirúrgico.

2 REFERENCIAL TEÓRICO

2.1 TUMORES QUE CAUSAM LESÕES ÓSSEAS

São tumores que apresentam comprometimento e aparecimento ósseo e podem ser provenientes de diversos lugares. Em relação a face, o ameloblastoma é o exemplo de neoplasia odontogênica mais frequentemente identificado - originado do epitélio odontogênico, pode ser encontrada na maxila, na mandíbula, nos seios paranasais e na base do crânio. Também comum, os odontomas são aglomerados teciduais que também podem ser identificados na vida clínica dos cirurgiões-dentistas (EL-NAGGAR *et al.*, 2017 apud HASYIM *et al.*, 2023).

2.1.1 Tumores benignos

Tumores benignos geralmente são designados a partir da inserção do sufixo *oma* à nomenclatura do tipo celular originante, tais como células mesenquimais (KUMAR; ASTER; ABBAS, 2016). Os lipomas são os tumores mesenquimais benignos mais frequentes, compreendendo adipócitos maduros sem atípias. Eles



podem ocorrer onde quer que haja tecido adiposo, mas comumente são encontrados em tecido intramuscular, retroperitoneal e ósseo, como o lipoma intraósseo da maxila - sendo este último raro e responsável por lesões ósseas, dores e parestesia (PÉRES, 2010 apud TABAKOVIC *et al.*, 2018).

2.1.2 Tumores malignos

Os tumores malignos podem invadir e destruir as estruturas adjacentes e serem disseminados para as mais diversas áreas corporais, podendo levar à morte. Esses tumores são pouco diferenciados, possuem taxas elevadas de crescimento e podem causar metástases. Em relação aos tumores faciais, o carcinossarcoma odontogênico (COS) é um exemplo de uma neoplasia mista maligna extremamente rara, caracterizada por ser um tumor bifásico predominante tanto nos componentes epiteliais quanto nos componentes mesenquimais. Este fenômeno é complexo e responsável por lesões dolorosas na mandíbula, muitas vezes provenientes de um ameloblastoma não tratado que sofreu alterações malignas (EL-NAGGAR *et al.*, 2017 apud HASYIM *et al.*, 2023; KUMAR; ASTER; ABBAS, 2016).

2.2 PREVALÊNCIA E INCIDÊNCIA DOS TUMORES

Uma análise geral da frequência de tumores e cistos odontogênicos trouxe dados clínicos de diversos países, resultando na frequência de tumores odontogênicos, nos quais o ameloblastoma lidera (36,6 %), seguido do queratocisto odontogênico, este quando era considerado um tumor odontogênico, (8,3%), mixoma (3,8%), logo em seguida o tumor odontogênico adenomatoide (3,2%) e, por fim, fibroma ameloblástico (1,1%). Em um estudo realizado em Enugu, na Nigéria, os tumores com maior incidência foram mapeados e analisados - constatando um total de 11 casos benignos (64,7%) e 6 casos malignos (35,3%). O ameloblastoma possui alta taxa de recorrência quando comparado aos demais tumores odontogênicos devido à sua invasão local, alto índice de crescimento, comportamento agressivo e transformação maligna (NWOGA, 2022).

2.2.1 Mortalidade

Os carcinomas ameloblásticos são agressivos e mostram crescimento acelerado, causando dor, parestesia, trismo e disfonia. Em pacientes pediátricos é extremamente raro, havendo apenas alguns relatos de casos até o momento. Em relação às taxas de sobrevida geral são duas vezes piores para tumores na maxila em comparação a tumores na mandíbula (OSAMA *et al.*, 2022). As taxas de sobrevida variam de acordo com o avanço da doença, em qual estágio foi encontrado e tipo de tratamento, variando de acordo com a patologia maligna (LOPEZ; TUFARO, 2019).



2.2.2 Fatores predisponentes

Em um período de 5 anos foram registrados 51 casos de ameloblastoma, representando uma média de cerca de 10 casos por ano. Com faixa etária de 21 a 56 anos, sendo que a maior parte dos pacientes estavam compreendidos entre os 21 e os 30 anos. Quanto à duração do tumor, foi constatado um período de cerca de 33,4 a 46,2 meses. A proporção de homens para mulheres foi de 1,4 para 1, com maior incidência na mandíbula (NWOGA, 2022).

2.3 DIAGNÓSTICO PRECOCE

O diagnóstico desses tumores é baseado nas manifestações apresentadas pelos pacientes. Como muitos tumores apresentam característica assintomática quando em estágios iniciais, os resultados dessas análises podem variar dependendo do período escolhido para suas construções. Nesse sentido, faz-se necessária uma combinação do histórico clínico do paciente com os exames clínicos da cavidade bucal, visto que podem apresentar dores, inchaços e supurações. Estes com a possibilidade de serem evidenciados por radiografias, biópsias e levantamentos histopatológicos para a construção de um diagnóstico eficaz (ACUNÃ *et al.*, 2019; KATO *et al.*, 2020).

Esta investigação pode ser complexa, por diversos motivos, tais como: coleta inadequada de amostras, coexistência de inflamações e ulcerações impedindo a diferenciação de tecidos normais. Dessa forma, a maneira de obter um diagnóstico específico dessas lesões não é um consenso na comunidade científica, variando entre diversos autores. Moubayed *et al.* (2016), por exemplo, recomenda como estratégia a realização de biópsias - incisional ou excisional -, a depender do tamanho da lesão e da sua origem. Carreon-Burciaga, por sua vez, acredita que a imunohistoquímica é uma ferramenta fundamental para decidir o tratamento adequado de diversas neoplasias, pois a proliferação celular pode ser avaliada (KATO *et al.*, 2020; VALLE *et al.*, 2018).

2.4 TRATAMENTO CIRÚRGICO

Existem várias modalidades de tratamento para estes tumores, e isso dependerá da histopatologia, localização, tamanho, idade do paciente e do tipo de lesão. Estes podem ser classificados como tratamentos agressivos ou conservadores, sendo muito frequente na via conservadora o uso da solução de Carnoy, pois ela diminui a frequência e ameniza a gravidade das complicações (MARTORELLI *et al.*, 2021; VALLE *et al.*, 2018).

Além disso, inúmeros autores concordam que a cirurgia é uma das vias mais eficazes para conseguir o controle destas neoplasias, mas que ainda é necessário um maior número de ensaios clínicos controlados. Portanto, trabalhos com maiores espaços amostrais e períodos de monitoramento devem ser realizados, a fim



de obter resultados homogêneos que permitam estabelecer um tratamento dito como “padrão ouro” (ACUNÃ *et al.*, 2019; FORTEZA-LÓPEZ *et al.*, 2018).

3 OBJETIVOS

3.1 OBJETIVOS GERAIS

Identificar a prevalência de tumores que causam a perda de estruturas ósseas da face.

3.2 OBJETIVOS ESPECÍFICOS

- Identificar fatores predisponentes para o desenvolvimento de tumores ósseos na região da face;
- Avaliar os resultados de tratamentos cirúrgicos como tratamento de tumores causadores de perda óssea facial.
- Observar estratégias de diagnósticos precoces.

4 METODOLOGIA

4.1 DESENHO DO ESTUDO

Trata-se de uma revisão integrativa da literatura.

4.2 COLETA DE DADOS

A seleção dos artigos para a construção desta revisão ocorreu através da base de dados BVS (Biblioteca Virtual de Saúde) e PubMed, no período que compreende o mês de outubro de 2023 a julho de 2024. Foram selecionados artigos utilizando os seguintes descritores indexados no DeCS/MeSH: Tumores Odontogênicos, Mandíbula, Maxila, Ameloblastoma, Incidência, Prevalência, Neoplasias Maxilomandibulares, Diagnóstico Bucal, Cirurgia Bucal, Fatores Predisponentes, Mortalidade, Osteossarcoma, Neoplasias ósseas.

4.3 CRITÉRIOS DE INCLUSÃO

1. Artigos nos idiomas inglês, espanhol e português;
2. Artigos publicados nos últimos de 5 anos;
3. Artigos que possuíam texto completo em bases de dados;
4. Artigos com títulos relacionados a prevalência e incidência de tumores que causam a perda de estruturas ósseas da face.

4.4 CRITÉRIOS DE EXCLUSÃO

1. Artigos não disponíveis de forma integral e duplicatas;



2. Artigos de revisão de literatura narrativa;
3. Artigos não gratuitos;
4. Artigos que não apresentavam conteúdo coerente com o objetivo;
5. Artigos não relacionados ao tema de interesse do trabalho.

4.5 ESTRATÉGIA DE BUSCA

Para a seleção dos artigos utilizados na presente revisão de literatura, foram utilizados os operadores booleanos AND e OR, com as seguintes expressões de busca: “Tumores” AND “mandíbula”; “Tumores” AND “mandíbula” OR “maxila” AND “lesões ósseas”; “Ameloblastoma” AND “Incidência” OR “prevalência”; “Tumores benignos” AND “ossos”; “Neoplasias ósseas” AND “relato de caso” AND “lesão óssea”; “Diagnóstico Precoce” AND “Diagnóstico Bucal” OR “Diagnóstico Oral” AND “Neoplasias Maxilomandibulares”; “Diagnóstico” AND “Neoplasias Maxilomandibulares”; “Cirurgia Geral” AND “Neoplasias Maxilomandibulares”; “Cirurgia Bucal” AND “Neoplasias Maxilomandibulares”; “Terapêutica” AND “Neoplasias Maxilomandibulares”; “Prevalência” AND “Tumores Ósseos”; “Mortalidade” AND “Tumor Ósseo” AND “Fatores”; “Mortalidade” OR “Dados Epidemiológico” AND “Osteossarcoma”; “Neoplasias Ósseas” OR “Osteossarcoma” AND “Sarcoma de Ewing” OR “Prevalência”; “Tumores Odontogênicos” OR “Tumores Ósseos AND Prevalência”, “Prevalencia” AND “Tumores Odontogenicos”, “Incidencia” AND “Tumores Odontogenicos”, “Causalidade” AND “Tumores Odontogenicos” e “Neoplasias Maxilomandibulares” AND “Prevalência” AND “Incidencia”. O número de artigos encontrados a partir dessas expressões de busca na base de dados BVS gerou a tabela 1. Posteriormente, foram selecionados os artigos de interesse para a construção da revisão integrativa de literatura, gerando a tabela 2.

Tabela 1 - Quantidade de artigos identificados por base de dados.

Base de dados	Resultados
BVS	2853
PubMed	687
Total	3540

Tabela 2 - Quantidade de artigos selecionados por base de dados.

Base de dados	Resultados
BVS	8
PubMed	5
Total	13

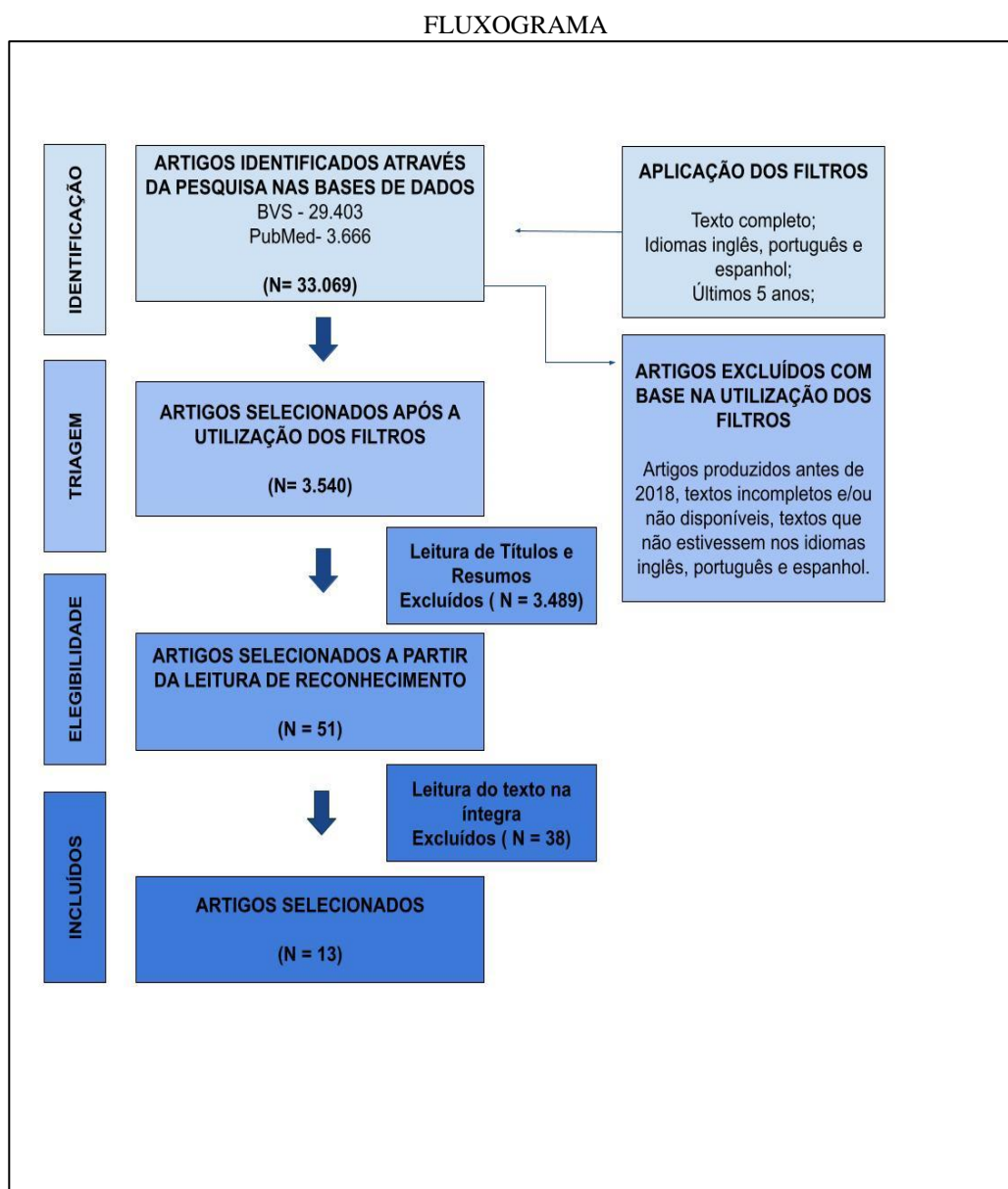
Fonte: Elaborado pelos autores.

Dentre os 3.540 artigos encontrados na Biblioteca Virtual de Saúde (BVS) e PubMed, 51 foram pré-selecionados para a construção da presente revisão de literatura seguindo os critérios de inclusão e exclusão. Desses 30 artigos pré-selecionados, 13 artigos que apresentaram a melhor adequação aos objetivos do trabalho foram escolhidos para a construção desta revisão integrativa.

Posteriormente a seleção, realizou-se uma leitura detalhada dos artigos escolhidos e tiveram seus destaques compilados na tabela 3.

5 RESULTADOS

Para elaboração desta revisão de literatura, foram encontrados um total de 8 artigos. No fluxograma a seguir é possível verificar as etapas de seleção que geraram a escolha dos artigos:



Fonte: Elaborado pelos autores.

Utilizando os critérios expostos e pela metodologia proposta, foi possível observar na tabela 3 os artigos selecionados.

Tabela 3 - Relação dos artigos selecionados:

AUTOR	OBJETIVOS	METODOLOGIA	RESULTADOS	CONCLUSÕES
BARROS <i>et al.</i> , 2019	Estabelecer a frequência de lesões odontogênicas ao longo de 12 anos em um serviço de referência em Patologia Oral no Nordeste brasileiro.	Foram analisados todos os prontuários com laudos de biópsias da região maxilofacial emitidos de janeiro de 1999 a dezembro de 2010. Além do diagnóstico histopatológico, foram registrados dados sobre localização da lesão, idade, sexo e cor da pele	Entre 3.034 amostras, 409 foram cistos odontogênicos e 199 foram Tumores Odontogênicos (TO). Os Cistos Odontogênicos (CO) mais frequentes foram o cisto radicular com 129 e ceratocisto odontogênico com 99. Entre os TOs, os mais frequentes foram ameloblastoma com 80 e odontoma com 47.	Houve uma redução considerável na frequência relativa dos tumores Odontogênicos após a reclassificação na 4ª Edição da Classificação dos Tumores de Cabeça e Pescoço da OMS. Apesar de semelhanças no perfil epidemiológico, destaca-se a importância de padronizar os métodos de classificação conforme as diretrizes mais recentes da OMS.
GHAZI <i>et al.</i> , 2023	Determinar a frequência relativa de tumores odontogênicos centrais em uma população iraquiana, utilizando a classificação de tumores da OMS de 2022.	60 casos de tumores odontogênicos centrais foram recuperados de um total de 1869 registros de casos nos arquivos do laboratório de histopatologia na Cidade Médica de Bagdá, no período de 2016 a 2021.	Os tumores odontogênicos representaram 3,2% do total de casos analisados, sendo a maioria benignos. A idade variou de 11 a 75 anos, com a maioria nas terceira e quarta décadas de vida. A maioria desses tumores estava localizada na mandíbula.	Os tumores odontogênicos ocorreram com maior frequência na mandíbula e não apresentaram predileção por sexo. A maioria dos casos foi diagnosticada nas terceira e quarta décadas de vida, sendo o ameloblastoma o tumor odontogênico mais frequente.
MACDONALD, D. (2020)	Revisar a apresentação radiológica que identifica as lesões mais frequentes e/ou importantes que afetam os ossos da face e os maxilares.	Foram analisadas 18 imagens radiológicas derivadas das lesões que afetam a face e os maxilares. As informações sobre as lesões foram delineadas em um fluxograma.	Características diagnósticas importantes são apresentadas nas imagens radiográficas das lesões que afetam os ossos da face e dos maxilares. Afirma-se que a lesão mais frequente encontrada na prática da odontologia é o PRIO.	As lesões mais importantes e/ou frequentes podem ser diagnosticadas através do uso das radiografias. Sendo a lesão periapical inflamatória, uma das lesões mais encontradas na clínica odontológica.

<p>MCLEAN, A. (2023)</p>	<p>Avaliar as diferenças histopatológicas de dois casos clínicos que apresentavam lesões císticas na mandíbula.</p>	<p>Dois casos clínicos foram apresentados em paralelo, seguidos por uma discussão ilustrada das diferenças diagnósticas mais prováveis.</p>	<p>Se tratava de ceratocisto Odontogênico e o outro um Tumor Odontogênico Adenomatóide. Foram realizados tratamentos endodônticos em ambos os casos, não resolvendo as lesões dos pacientes. Destacando a importância de um diagnóstico antes de procedimentos</p>	<p>A região maxilomandibular pode possuir uma grande variedade de lesões císticas, odontogênicas e não odontogênicas. Logo, informações clínicas e radiográficas são muito importantes para avaliações diagnósticas.</p>
<p>MEDEIROS <i>et al.</i>, 2018</p>	<p>Determinar a frequência e distribuição de tumores odontogênicos (TO), ao longo de um período de 22 anos, em uma universidade pública do Nordeste do Brasil.</p>	<p>Foram revisados todos os casos de TO do laboratório de patologia bucal da Universidade Federal do Rio Grande do Norte (UFRN), de 1996 a 2017. Leva-se em consideração os 247 casos de TO diagnosticados no período analisado.</p>	<p>Os tumores epiteliais foram mais comuns. Os tumores mais comuns foram ameloblastoma, odontoma, e mixoma odontogênico. Os tumores odontogênicos malignos foram 0,8% do total. Em geral, a mandíbula foi o sítio anatômico mais acometido.</p>	<p>Os tumores odontogênicos foram raros na amostra estudada (2,2%), sendo o ameloblastoma e o odontoma os tumores mais comuns.</p>
<p>PIRES <i>et al.</i>, 2020</p>	<p>Avaliar a prevalência de tumores odontogênicos e não odontogênicos relacionados ao complexo maxilomandibular em um Centro de Referência em Lesões Buciais.</p>	<p>Estudo transversal baseado nos prontuários de um Centro de Referência em Lesões Buciais da Universidade Estadual de Feira de Santana, no período de 2006 a 2018.</p>	<p>A prevalência de tumores foi de 2,27%. Os tumores odontogênicos benignos, o odontoma foi o mais frequente, seguido do ameloblastoma. Quanto aos não odontogênicos, o neurofibroma e o osteoma foram os mais comuns entre os benignos, enquanto o osteossarcoma foi responsável por 6,10% dos casos.</p>	<p>Os TOs foram mais frequentes em mulheres, com idade até 39 anos, sendo o odontoma mais comum na região posterior da mandíbula. Entre os tumores não odontogênicos, o neurofibroma central e o osteoma foram os mais comuns.</p>



RAGUNATHA N <i>et al.</i> , 2022	Estabelecer a prevalência do ameloblastoma na Índia e estabelecer um perfil epidemiológico nacional para estas lesões.	Foi realizada uma revisão sistemática em busca de estudos epidemiológicos sobre tumores odontogênicos e ameloblastoma.	Os pacientes encontravam-se em média na terceira década de vida, predominando o sexo masculino, com lesão na região posterior da mandíbula. O tipo mais comum de lesão maligna é o carcinoma ameloblástico.	Houve uma leve predisposição masculina ao ameloblastoma, com pico de incidência na terceira década de vida e a mandíbula como sítio anatômico preferencial. O ameloblastoma sólido/multicístico é o padrão histopatológico mais prevalente.
SOLUK- TEKKESIN, M; WRIGHT, J. M. (2022)	Analisar os tumores odontogênicos e cistos da mandíbula, conforme a 5ª edição da Classificação de Tumores de Cabeça e Pescoço da OMS,	Consiste na análise de tumores odontogênicos e cistos da mandíbula, foram identificadas algumas alterações em relação à classificação de 2017.	A edição de 2022 apresenta poucas alterações conceituais em relação à classificação anterior de lesões odontogênicas.	Fornecer uma análise das mudanças na classificação de TOs e cistos da mandíbula pela OMS, destacando a importância dos novos critérios diagnósticos.
ALY <i>et al.</i> (2022)	Avaliar a frequência de patologias bucomaxilofaciais em crianças egípcias.	Foi feito um estudo observacional da pesquisa realizada na Universidade de Cairo. Avaliando frequência das patologias, predileção etária e sexual.	A análise de 1.108 amostras mostrou que as lesões reativas de tecidos moles foram mais prevalentes, seguida por cistos odontogênicos. A malignidade foi encontrada em 19 desses casos.	A prevalência das patologias cresceu com o tempo, ademais a maioria das lesões eram benignas, reativas e inflamatórias, aparecendo entre os 11 - 15 anos.
LOPEZ <i>et al.</i> (2019)	Discutir os tumores malignos ósseos maxilofaciais mais comuns.	Foi realizada uma revisão de literatura analisando a epidemiologia, patogênese, prognóstico e manejo das malignidades ósseas mais comuns do esqueleto maxilofacial.	O manejo para os tumores malignos se mostra controverso, porém a excisão cirúrgica com margens seguidas de quimioterapia ou radioterapia a depender do tumor se mostra a mais recomendada.	Devido sua raridade, o tratamento adequado para essas lesões ainda não está claro. Logo faz-se necessário estudos maiores para determinar as estratégias adequadas para diminuir a morbidade.
ROONEY <i>et al.</i> (2021)	Relatar os padrões de tratamento e resultados da sobrevivência para uma das maiores coortes de pacientes com cânceres odontogênicos.	Foram incluídos pacientes com tumores odontogênicos que não apresentavam doença metastática, de 2004 a 2016. Paciente e tratamento foram avaliados por meio de regressão logística.	Foram identificados 437 pacientes com câncer odontogênico. Na análise a sobrevivência foi associada à idade (<57), menores escores de comorbidade, ressecção cirúrgica e ausência de metástases linfonodais.	Nessa série de cânceres odontogênicos qualquer tipo de ressecção cirúrgica foi associada a uma maior sobrevivência. Metástases linfonodais, foram associadas a uma menor sobrevivência.

<p>VILLEGAS, K. M; PAPARELLA, M. L. (2022)</p>	<p>Relatar em um único centro de diagnóstico ao longo de um período de 38 anos, 30 casos de tumores odontogênicos malignos.</p>	<p>Foram recuperados todos os casos de tumores odontogênicos malignos diagnosticados entre 1980 e 2018 dos arquivos da Faculdade de Odontologia da Universidade de Buenos Aires, comparando os dados obtidos com os da literatura.</p>	<p>Os tumores odontogênicos malignos representaram 2% dos tumores odontogênicos e 0,05% de todas as doenças oral-maxilofaciais. A idade média foi de 43 anos com localização mais frequente na mandíbula, sendo o carcinoma odontogênico o mais frequente, e carcinomas intraósseos primários foram os mais comuns neste grupo.</p>	<p>O diagnóstico desses tumores é desafiador devido à sua raridade e complexidade, dependendo de uma análise minuciosa de suas características clínicas, radiográficas e histopatológicas.</p>
<p>AL-AROOMY <i>et al.</i> (2022)</p>	<p>Avaliar a frequência e distribuição de tumores odontogênicos com base na atual Classificação de Tumores de Cabeça e Pescoço da OMS de 2017 durante um período de 5 anos.</p>	<p>Foram obtidos de seis hospitais educacionais e um instituto no Cairo, registros dos pacientes diagnosticados com tumores odontogênicos. Esses registros foram revisados ao longo de um período de 5 anos (2014-2018) sendo investigados quanto à frequência, idade, gênero e local.</p>	<p>Um total de 230 casos de tumores odontogênicos foi coletado e revisado, sendo 2,17% malignos. O ameloblastoma foi o tumor odontogênico mais frequente (55,65%), seguido por fibroma cemento-ossificante (14,78%) e odontoma (9,13%). Na terceira e quarta décadas de vida com predileção para o sexo feminino e para a mandíbula.</p>	<p>O conhecimento da incidência relativa dos tumores odontogênicos em diversas partes do mundo melhora a compreensão das lesões, o que contribui significativamente para aprimorar os conceitos de tratamento e prognóstico.</p>

Fonte: Elaborado pelos autores.

6 DISCUSSÃO

Com a odontogênese completa, restos epiteliais permanecem na gengiva e nos ossos gnáticos - podendo promover cistos e tumores odontogênicos, quando estimulados por impulsos inflamatórios ou genéticos (MCLEAN; VARGAS, 2023). Com isso, os tumores odontogênicos (TOs) são lesões neoplásicas originadas a partir de remanescentes da formação dos tecidos dentários, geralmente circundados por tratamentos e diagnósticos complexos (BARROS *et al.*, 2019; PIRES *et al.*, 2020).

Alguns fatores podem alterar a incidência e a prevalência dos tumores odontogênicos, como a exposição à radiação, a idade e o sexo. Pesquisas realizadas na Ásia e na África apontaram uma prevalência maior quando comparadas à estudos envolvendo a América e a Europa - com uma desigualdade estatística de cerca de 3 pontos percentuais (MEDEIROS *et al.*, 2018).



Os TOs são raros independentemente de apresentarem malignidade ou não - embora os malignos sejam estatisticamente menos frequentes que os benignos. O ameloblastoma é um dos tumores benignos mais incidentes na África e na Ásia, pertencente a um comportamento clínico agressivo (BARROS *et al*, 2019; GHAZI, 2023; MEDEIROS *et al*, 2018; PIRES *et al*, 2020). A OMS classifica o ameloblastoma em convencional, sólido/multicístico, unicístico e periférico - sendo o sólido/multicístico o mais incidente e o extraósseo o mais raro (MEDEIROS *et al*, 2018; SOLUK-TEKKESIN; WRIGHT, 2022). A OMS também indica que o ameloblastoma unicístico tem o sexo masculino como maior vítima durante a segunda década de vida, afetando majoritariamente a mandíbula (SOLUK-TEKKESIN; WRIGHT, 2022). O ameloblastoma intraósseo e o ameloblastoma convencional também apresentam suas especificidades: o intraósseo, agindo durante a quinta e a sétima década, apresenta-se como um risco tanto para a mandíbula quanto para a maxila, enquanto o convencional não exige nenhuma predileção entre os sexos (SOLUK-TEKKESIN; WRIGHT, 2022).

Em relação aos indivíduos acometidos, na maioria dos estudos, observa-se uma maior predisposição em homens do que em mulheres, especialmente por volta da segunda e da terceira década de vida. Já em tumores malignos, essa predisposição é notada por volta da quarta década (RAGUNATHAN *et al*, 2022). A maioria dessas lesões apresenta preferência pela mandíbula, especialmente pela região posterior, quando comparadas a maxila (BARROS *et al*, 2019; MEDEIROS *et al*, 2018; PIRES *et al*, 2020). Outros lugares, como a gengiva, o processo alveolar, o vestíbulo lingual e o vestíbulo mandibular, também foram os locais mais relatados (RAGUNATHAN *et al*, 2022). A radiografia desempenha um papel crucial na identificação precoce e no tratamento eficaz dos tumores odontogênicos (MACDONALD, 2020), como é o caso do adenomatóide, tumor benigno, que geralmente apresenta lesões radiotransparentes uniloculares (MACLEAN; VARGAS, 2023).

A tomografia computadorizada, a ressonância magnética e a tomografia de feixe cônico são consideradas ferramentas de diagnóstico de rotina para os tumores odontogênicos. Antes de considerar a intervenção cirúrgica, é necessário considerar alguns fatores, como a idade, o tamanho, a localização, a persistência da lesão, a ocorrência de dano ósseo cortical, a infiltração em tecidos moles e se o tumor é primário ou recorrente (RAGUNATHAN *et al*, 2022).

De acordo com Aly, Abdul-aziz e Elchaghaby (2022), em uma amostra feita com biópsias de pacientes menores de 18 anos, as patologias ósseas maxilofaciais benignas chegavam a apenas 0,9%, já as de curso maligno representavam 21%, ainda que lesões de células gigantes e lesões fibro ósseas foram as patologias que causam lesões ósseas mais frequentes entre as amostras. Já de acordo com Al-aroomy *et al* (2022), tumores odontogênicos intra osseo representam 2,56% de todas as biópsias analisadas, nas quais 97,8% eram benignas e 2,17% eram malignas, mostrando que em ambos os estudos as lesões benignas sobressaem, porém, visualizando uma diferença entre suas prevalências.



Em relação a tratamento, a maioria dos tumores malignos são inicialmente tratados com excisão cirúrgica com margem de segurança seguidos de quimioterapia ou radioterapia a depender de cada patologia. Seus prognósticos variam com taxas de sobrevivência de 30% a 81% a depender da patologia e seu estágio de avanço (LOPEZ; TUFARO, 2019). A cirurgia mostrou-se benéfica na maioria dos casos em relação a tumores malignos, pacientes que foram tratados cirurgicamente obteve-se 87,5% de sobrevida e 26,6% para aqueles que não receberam tratamento cirúrgico (ROONEY *et al*, 2021). Para fins de diagnóstico, é necessária uma criteriosa análise clínica, radiográfica e histopatológica a fim de diagnosticar de forma mais eficiente possível (VILLEGAS; PAPARELLA, 2022).

6 CONCLUSÃO

Portanto, os tumores que causam lesões ósseas faciais mais comuns são os relacionados à odontogênese - majoritariamente benignos, como os ameloblastomas, visto como o tumor mais frequente dos tumores odontogênicos, com taxas de prevalência que variam (0,9% a 2,56%) em alguns estudos, porém sempre com as taxas de benignidade maiores que a de malignidade.

A tomografia computadorizada, a ressonância magnética e a tomografia de feixe cônico, quando combinadas a exames clínicos, foram consideradas ferramentas aceitáveis para os diagnósticos desses tumores, por isso são de grande importância para assertividade dos prognósticos propostos

No que se refere, aos fatores predisponentes, de acordo com a literatura, a faixa etária mais acometida foi de 22 a 56 anos, mais homens que mulheres.

Em relação a cirurgia, é a melhor opção para a maioria dos tumores com envolvimento ósseo, em função da maior sobrevida para o paciente.



REFERÊNCIAS

ACUÑA, J. G. S.; MORALES, D. N.; FÉRIA, O. H. Colgajo temporal en la reconstrucción de un defecto maxilar por exéresis de carcinoma ameloblástico. *Revista Cubana de Estomatología, Cuba*, v. 56, n. 4, p. e2108, abr. 2019. Disponível em: <https://pesquisa.bvsalud.org/portal/resource/pt/biblio-1093256>. Acesso em: 20 dez. 2023.

AL-AROOMY, L. et al. Odontogenic tumors: A Retrospective Study in Egyptian population using WHO 2017 classification. *Medicina Oral, Patología Oral y Cirugía Bucal, Cairo*, v. 27, n. 3, p. e198, 2022. DOI: 10.4317/medoral.24661. Disponível em: <https://www.ncbi.nlm.nih.gov/pmc/articles/PMC9054167/pdf/medoral-27-e198.pdf>. Acesso em: 11 jul. 2024.

ALY, M. M.; ABDUL-AZIZ, M. A. M.; ELCHAGHABY, M. A. A retrospective analysis of oral and maxillofacial pathological lesions in a group of Egyptian children over 21 years. *BMC Oral Health, Giza*, v. 22, n. 1, p. 2, 2022. DOI: <https://doi.org/10.1186/s12903-021-02037-6>. Disponível em: <https://link.springer.com/article/10.1186/s12903-021-02037-6>. Acesso em: 10 jul. 2024.

BARROS, A. V. M. et al. Cistos e Tumores Odontogênicos em uma população brasileira: análise retrospectiva de 12 anos à luz da 4ª Edição da Classificação dos Tumores de Cabeça e Pescoço da OMS. *Revista Cirurgia e Traumatologia Buco-Maxilo-Facial, Camaragibe*, v. 19, n. 4, p. 13-19, 2019. Disponível em: <https://www.revistacirurgiabmf.com/2019/04/Artigos/03ArtOriginalCistoseTumoresOdontogenticos.pdf>. Acesso em: 5 jan. 2024.

DEL VALLE, S. U.; MARTINEZ, E. T.; APARÍCIO, E. L. Ameloblastoma multicístico de rápido crescimento com reconstrução parcial. *Revista Cubana de Estomatología, Cuba*, v. 55, n. 4, p. 1-8, 2018. Disponível em: <https://www.medigraphic.com/cgi-bin/new/resumen.cgi?IDARTICULO=86903>. Acesso em: 5 jan. 2024.

FORTEZA-LÓPEZ, A. et al. Tratamento do tumor odontogênico ceratocístico: revisão sistemática. *Revista Espanhola de Cirurgia Oral e Maxilofacial, Madrid*, v. 41, n. 1, p. 26-32, 2019. DOI: <https://doi.org/10.20986/recom.2019.1026/2019>. Disponível em: https://scielo.isciii.es/scielo.php?pid=S1130-05582019000100026&script=sci_arttext&tlng=en. Acesso em: 5 jan. 2024.

GHAZI, O. M. Frequency of central odontogenic tumors: a retrospective study in an Iraqi population utilizing 2022 WHO head and neck tumors classification. *Brazilian Dental Science, Iraq*, v. 26, n. 2, p. 2023. DOI: <https://doi.org/10.4322/bds.2023.e3645>. Disponível em: <https://bds.ict.unesp.br/index.php/cob/article/view/3645>. Acesso em: 12 jul. 2024.

HASYIM, N. A. et al. Odontogenic Carcinosarcoma: An Updated Literature Review and Report of a Case. *Head and Neck Pathology, [s.l.]*, v. 17, n. 3, p. 731–738, 2023. DOI: <https://doi.org/10.1007/s12105-023-01545-x>. Disponível em: <https://pubmed.ncbi.nlm.nih.gov/36997684/>. Acesso em: 20 dez. 2023.

KATO, C. N. A. O. et al. Infected cemento-osseous dysplasia: analysis of 66 cases and literature review. *Head and Neck Pathology, [s.l.]*, v. 14, n. 1, p. 173-182, 2020. DOI: <https://doi.org/10.1007/s12105-019-01037-x>. Disponível em: <https://www.ncbi.nlm.nih.gov/pmc/articles/PMC7021850/>. Acesso em: 5 jan. 2024.



KUMAR, V.; ASTER, J. C.; ABBAS, A. K. Robbins & Cotran Patologia: bases patológicas das doenças. 9. ed. Rio de Janeiro: Guanabara Koogan, 2021.

LOPEZ, J.; TUFARO, A. P. Malignant maxillofacial bone tumors. *Current Opinion in Otolaryngology & Head and Neck Surgery*, Oklahoma City, v. 27, n. 4, p. 294-301, 2019. DOI: 10.1097/MOO.0000000000000555. Disponível em: https://journals.lww.com/otolaryngology/abstract/2019/08000/malignant_maxillofacial_bone_tumors.12.aspx. Acesso em: 11 jul. 2024.

MACDONALD, D. The most frequent and/or important lesions that affect the face and the jaws. *Oral Radiology*, Vancouver, v. 36, p. 1-17, 2020. DOI: <https://doi.org/10.1007/s11282-019-00367-4>. Disponível em: <https://link.springer.com/article/10.1007/s11282-019-00367-4>. Acesso em: 12 jul. 2024.

MARTORELLI, S. B. F. et al. Mixoma odontogênico de mandíbula tratado por curetagem, osteotomia periférica e uso de solução de Carnoy: relato de caso mandibular. *Odontologia Clínica e Científica*, Jaboatão dos Guararapes, v. 20, n. 2, p. 79-84, 2021. DOI: <https://doi.org/10.25243/issn.1677-3888.v20i2p79-84>. Disponível em: <https://pesquisa.bvsalud.org/portal/resource/pt/biblio-1369198>. Acesso em: 5 jan. 2024.

MCLEAN, A. C.; VARGAS, P. A. Cystic Lesions of the Jaws: The Top 10 Differential Diagnoses to Ponder. *Head and Neck Pathology*, [s.l.], v. 17, n. 1, p. 85-98, 2023. DOI: <https://doi.org/10.1007/s12105-023-01525-1>. Disponível em: <https://link.springer.com/article/10.1007/s12105-023-01525-1>. Acesso em: 18 jan. 2024.

MEDEIROS, W. K. D. et al. Clinicopathological analysis of odontogenic tumors over 22 years period: Experience of a single center in northeastern Brazil. *Medicina Oral, Patología Oral y Cirugía Bucal*, Natal, v. 23, n. 6, p. e664, 2018. DOI: 10.4317/medoral.22618. Disponível em: <https://www.ncbi.nlm.nih.gov/pmc/articles/PMC6261000/pdf/medoral-23-e664.pdf>. Acesso em: 12 jul. 2023.

NWOGA, M. C. Recurrent tumours of ameloblastoma: Clinicopathologic features and diagnostic outcome. *Nigerian Journal of Clinical Practice*, Nigéria, v. 25, n. 9, p. 1771-1777, out. 2022. DOI: 10.4103/njcp.njcp_82_22. Disponível em: <https://pubmed.ncbi.nlm.nih.gov/36149215/>. Acesso em: 20 dez. 2023.

OSAMA, M. A. et al. Transformation of ameloblastoma to ameloblastic carcinoma in a 10-year-old child. *Journal of Cancer Research and Therapeutics*, New Delhi, v. 19, n. 8, p. 426-429, jan. 2023. DOI: 10.4103/jcrt.jcrt_282_22. Disponível em: <https://pubmed.ncbi.nlm.nih.gov/37147971/>. Acesso em: 20 dez. 2023.

PIRES, A. L. P. V. et al. Prevalence of tumours of the maxillomandibular complex diagnosed in a reference center in Brazil. *Brazilian Journal of Oral Sciences*, Feira de Santana, v. 20, p. e211817, 2021. DOI: <http://dx.doi.org/10.20396/bjos.v20i00.8661817>. Disponível em: <https://periodicos.sbu.unicamp.br/ojs/index.php/bjos/article/view/8661817>. Acesso em: 18 jan. 2024.

RAGUNATHAN, Y. T. et al. Prevalence and Epidemiological Profile of Ameloblastoma in India: A Systematic Review and Meta-Analyses. *Asian Pacific Journal of Cancer Prevention*, [s.l.], v. 23, n. 11, p. 3601-3610, 2022. DOI: 10.31557/APJCP.2022.23.11.3601. Disponível em: <https://www.ncbi.nlm.nih.gov/pmc/articles/PMC9930951/>. Acesso em: 12 jul. 2024.



ROONEY, M. L. K. et al. Patterns of care and survival outcomes for odontogenic cancers. *The Laryngoscope*, Houston, v. 131, n. 5, p. E1496-E1502, 2021. DOI: 10.1002/lary.29173. Disponível em: <https://onlinelibrary.wiley.com/doi/abs/10.1002/lary.29173>. Acesso em: 11 jul. 2024.

SOLUK-TEKKESIN, M.; WRIGHT, J. M. The World Health Organization Classification of Odontogenic Lesions: A Summary of the Changes of the 2022 (5th) Edition. *Turkish Journal of Pathology*, Istanbul, v. 38, n. 2, p. 168-184, 2022. DOI: 10.5146/tjpath.2022.01573. Disponível em: https://www.turkjpath.org/pdf/pdf_TPD_2008.pdf. Acesso em: 20 dez. 2023.

TABAKOVIC, S. Z. et al. Intraosseous lipoma of the maxillary tuberosity: A case report. *Journal of Stomatology, Oral and Maxillofacial Surgery*, Pristina, v. 119, n. 2, p. 151-153, 2018. DOI: <https://doi.org/10.1016/j.jormas.2017.11.010>. Disponível em: <https://pubmed.ncbi.nlm.nih.gov/29158069/>. Acesso em: 20 dez. 2023.

VILLEGAS, K. M.; PAPARELLA, M. L. Malignant odontogenic tumors. A report of a series of 30 cases and review of the literature. *Oral Oncology*, Buenos Aires, v. 134, p. 106068, 2022. DOI: <https://doi.org/10.1016/j.oraloncology.2022.106068>. Disponível em: <https://www.sciencedirect.com/science/article/abs/pii/S1368837522003578>. Acesso em: 10 jul. 2024.

XIA, M. M. Y. et al. Ghost cell odontogenic carcinoma: A rare case report and review of literature. *Medicine*, Shanghai, v. 102, n. 38, p. e35225, 2023. DOI: <http://dx.doi.org/10.1097/MD.00000000000035225>. Disponível em: <https://www.ncbi.nlm.nih.gov/pmc/articles/PMC4312695/>. Acesso em: 20 dez. 2023.