

## Aspectos anatômicos e tratamento endodôntico no segundo molar inferior com anatomia interna em forma de “C”

Antônio Henrique Braitt<sup>1</sup>



10.56238/rcsv14n2-035

### RESUMO

**Introdução:** O molar em forma de “C” (C-shaped) é uma variação anatômica que, por conta de suas características e peculiaridades merece meticulosa atenção quando da realização do tratamento endodôntico. **Objetivo e relato de casos:** Este estudo teve como objetivo discorrer sobre as características das alterações morfológicas que ocorrem neste tipo de anatomia do Sistema de Canais Radiculares relatando alguns casos clínicos de tratamento endodôntico de segundo molar portador dessa anomalia. **Conclusão:** Um bom planejamento de todas as etapas do tratamento é indispensável para a obtenção do sucesso da terapia endodôntica no tratamento de molares em forma de “C”.

**Palavras Chave:** Anatomia do Canal Radicular, Endodontia, Limpeza e Modelagem do Canal Radicular.

### 1 INTRODUÇÃO

O segundo molar inferior possui a coroa um pouco menor e mais simétrica que a coroa do primeiro molar inferior. Este dente é caracterizado pela proximidade de suas raízes. As duas raízes, com frequência, se estendem distanciamento em uma curva gradual, com os ápices sempre juntos. Em alguns casos apresentam somente uma raiz. O grau de curvatura do canal e sua configuração foram estudados nas raízes mesial e distal e 100% dos espécimes apresentaram curvatura em ambos os sentidos vestibulo-lingual e méso-distal<sup>1</sup>.

Em alguns segundos molares inferiores com uma raiz ou raízes fusionadas, uma lima posicionada no canal méso vestibular pode parecer estar no canal distal. Isso acontece pelo fato dos dois canais às vezes estarem conectados por uma fenda semicircular, uma variação do canal em C<sup>2</sup>.

O molar em forma de “C” (C-Shaped) é uma variação anatômica que pelas suas características e peculiaridades merece meticulosa atenção quando da realização do tratamento endodôntico.

Sua morfologia consiste na configuração de uma anatomia em forma de fenda, o que dificulta a sua identificação radiográfica e também o seu tratamento, seja na limpeza, no preparo ou na obturação do sistema de canais radiculares<sup>3</sup>.

O tratamento endodôntico a ser realizado em um molar inferior com anatomia em “C – Shapper” necessita cuidados especiais desde a limpeza e modelagem do sistema de canal do referido

<sup>1</sup> Especialista e Mestre em Endodontia

Professor de Endodontia Clínica da Faculdade de Ilhéus - CESUPI

Coordenador do Curso Especialização em Endodontia do Instituto Excellence – Ilhéus.

dente até sua completa sanificação. A obturação dos canais radiculares também requer cuidados especiais, vez que a anatomia do Sistema de Canais Radiculares dos canais em “C” é mais complexa devido à quantidade de comunicações, desvios e obliterações que ocorrem neste tipo de SCR

Sistema de Canais em “C” foi relatado pela primeira vez em 1979<sup>4</sup>.

O Sistema de Canais radiculares em forma de “C” pode ter muitas variações anatômicas podendo variar nas profundezas das raízes, de modo que a aparência do orifício de entrada do canal não prediz bem a anatomia efetiva do canal<sup>5</sup>, sendo classificados em cinco categorias, conforme seus detalhes anatômicos:

Categoria I: A forma é de um “C” ininterrupto, sem nenhuma separação ou divisão;

Categoria II: A forma do Sistema de Canais se assemelha a um ponto e vírgula em consequência da interrupção do contorno do “C”;

Categoria III: Dois ou três canais separados;

Categoria IV: Somente um canal, em forma circular ou oval, se encontra no corte transversal;

Categoria V: Não se pode observar a luz de nenhum canal, podendo observar apenas o terço apical.

A literatura mostra que os segundos molares inferiores com a anatomia interna em C-Shaped que prevalecem nas diferentes configurações de cortes transversais são os dos tipos C IV, seguidos dos com configurações C III, C I e C II<sup>6</sup>.

Todos esses cuidados visam a um tratamento endodôntico eficaz e seguro, evitando também possíveis acidentes que possam ocorrer durante a realização dos procedimentos necessários. Logo, é preciso haver um bom planejamento de todas as etapas do tratamento, desde uma criteriosa análise radiográfica e mudança no modo de realização do preparo, a fim de promover uma boa sanificação do sistema de canais radiculares e conseqüentemente uma obturação endodôntica hermética<sup>7</sup>.

## 2 MATERIAL E MÉTODO

Após anestésiar o paciente, faz-se o isolamento absoluto com dique de borracha e o acesso cirúrgico pelo ponto de eleição. É muito importante, após a abertura técnica, promover uma irrigação abundante da câmara pulpar, com a finalidade de realizar um bom saneamento prévio à penetração nos canais radiculares efetivando a sua desinfecção.

Por muitos anos, acreditou-se que o principal fator envolvido no sucesso do tratamento endodôntico fosse a realização de uma obturação compactada do canal radicular. Esse conceito popularizou-se após a revelação dos achados do Estudo de Washington, de natureza retrospectiva,

que relatou que mais de 60% dos fracassos da terapia endodôntica, constatados radiograficamente, foram relacionados às obturações inadequadas do canal radicular<sup>8</sup>. Contudo deve-se ter em mente que o fato de dois eventos (preparo químico-mecânico e obturação) ocorrerem simultaneamente não representa uma relação de causa e efeito. Pressupõe-se que a maioria daqueles 60% fracassou em virtude de uma limpeza e preparo insuficientes, deixando irritantes no interior do Sistema de Canais Radiculares.

A complexidade anatômica do SCR, incluindo e principalmente a anatomia interna do canal em “C” inviabiliza a remoção de todo o conteúdo orgânico e inorgânico, contaminado ou não, do seu interior por meio da instrumentação mecânica. Segundo o Prof. Carlos Bueno (informação pessoal) “Não existe, atualmente na literatura endodôntica, qualquer dúvida em relação à superioridade da instrumentação mecanizada em relação à instrumentação manual, na modelagem do Sistema de Canais Radiculares” porém, devido sua capacidade excisional de dentina, torna a limpeza deficiente, necessitando potencializar a irrigação<sup>9,10</sup>.

Com o advento dos motores elétricos, que produzem movimentos rotatórios e reciprocantes, nos quais utilizamos instrumentos intracanaís confeccionados em ligas de níquel-titânio que, diminuem o tempo de instrumentação, facilitando o trabalho do endodontista, passou-se a otimizar a irrigação objetivando melhorar a limpeza e desinfecção em todo o SCR, principalmente em áreas de difícil acesso como deltas apicais, canais acessórios, canais laterais e istmos que não são alcançados pelo instrumento<sup>11,12</sup>.

### **3 Aparelhos e técnicas utilizados para potencializar a irrigação do SCR**

Ao observarmos o cenário atual da Endodontia, podemos visualizar que as técnicas de instrumentação endodônticas passaram por modificações, tornando o procedimento, em geral, mais preciso e com menor tempo operatório. O tempo gasto na instrumentação pode ser usado para potencializar a efetividade da irrigação. Alguns aparelhos e técnicas são utilizados para esse fim:

#### **3.1 AGITAÇÃO MECÂNICA: EASYCLEAN.**

O advento dos motores elétricos, especialmente quando empregados movimentos rotatórios alternados, também chamados de movimentos reciprocantes, proporcionou nova modalidade de agitação mecânica do líquido irrigante. Baseando-se no mecanismo da função reciprocante, foi desenvolvido um instrumento à base de polímero ABS (acrilonitrilo butadieno estireno) denominado EasyClean (Easy Equipamentos Odontológicos, Belo Horizonte, Brasil) com o objetivo de promover agitação constante da substância química irrigadora. O instrumento opera em movimento de rotação alternada (reciprocante) nos sentidos horário e anti-horário, apresenta a ponta (tip) 25, conicidade (taper) .04 e

secção transversal em forma de asa de avião. Por não apresentar lâminas de corte, o sentido do movimento recíprocante não influencia no desempenho do instrumento, permitindo que seja utilizado em qualquer motor elétrico disponível no mercado<sup>13</sup>.

### 3.2 AGITAÇÃO SÔNICA: SISTEMA ACTIVATOR.

A ativação sônica dos agentes irrigantes funda-se na criação de um fenômeno hidrodinâmico obtido por meio de sistemas que operam em baixa frequência e alta amplitude de movimento com o objetivo de promover uma circulação uniforme do agente irrigante e sua penetração em regiões de difícil acesso e reentrâncias dentro do SCR. Dentre esses sistemas destaca-se o Endo-Activation, aparato desenvolvido por Clifford Ruddle e comercializado pela Dentsply (Tulsa Dental Specialites, Tulsa, EUA) composto por uma peça de mão geradora de energia sônica e pontas flexíveis à base de polímero em três diâmetros e conicidades distintos, sem poder de corte: Small(15/.02), Medium 24/.4) e Large 35/.04). O princípio de funcionamento consiste na agitação do líquido irrigante através de ondas sônicas que, quando percorrem as pontas plásticas qualificam o processo de limpeza<sup>14</sup>.

### 3.3 AGITAÇÃO ULTRASSÔNICA.

A agitação ultrassônica, diferentemente dos demais métodos de ativação, ocorre a partir da criação de dois fenômenos físicos: formação de corrente micro- acústica e cavitação<sup>15</sup>. Esses fenômenos são possíveis em equipamentos que operam com o transdutor piezoelétrico (formado por cristais de quartzo), que permitem uma frequência de oscilação do inserto (ponta ultrassônica) apropriado em torno de 30 KHz e geram menor amplitude de movimento da ponta do instrumento.

#### 3.3.1 Obturação Termoplastificada.

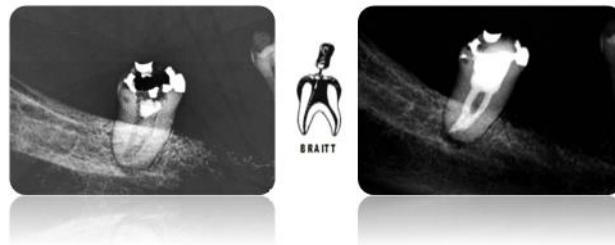Apesar de desejável, obturar o SCR em toda a sua extensão, isolando-o completamente dos tecidos periodontais é um desafio que, na prática endodôntica ainda não foi superado. Obliterar tridimensionalmente, durante a obturação, um molar inferior em “C” torna-se ainda mais preocupante em virtude de sua complexidade anatômica.

Existem diferentes técnicas de termoplastificação da guta percha que pretendem, moldando a guta percha aquecida à anatomia interna do dente, diminuir ao máximo uma possível percolação exsudativa ou uma reinfecção. Dentre elas podemos citar a Técnica de Condensação Vertical da Guta Percha Aquecida (Schilder), Técnica da Onda Contínua de Condensação (Buchanan), Técnica da Condensação Térmica Automatizada da Guta Percha (McSpadden), Técnica Híbrida de Tagger, dentre outras.

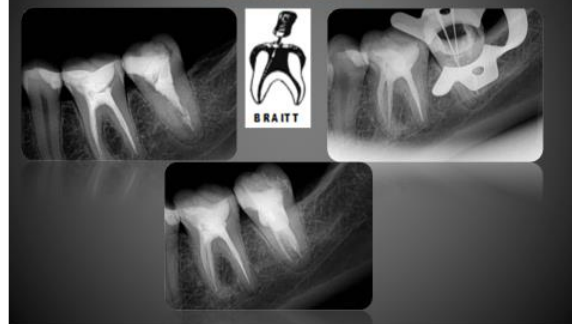Optamos por utilizar a Técnica de McSpadden, com as modificações preconizadas no Endo – Centro de Estudos Endodônticos Itabuna - Bahia: Usar cone de guta percha acessório em substituição ao cone estandarizado, o mais justo possível combinando com o último instrumento rotatório ou recíprocante utilizado. O cone de guta percha deve ser mais plastificável (Pouco Óxido de Zinco e Colofônia) e usar um Guta Condensador números #60, 70 ou 80, não atingindo o terço apical da raiz para não causar extravasamento da guta percha.

### 3.3.2 Casos Clínicos:

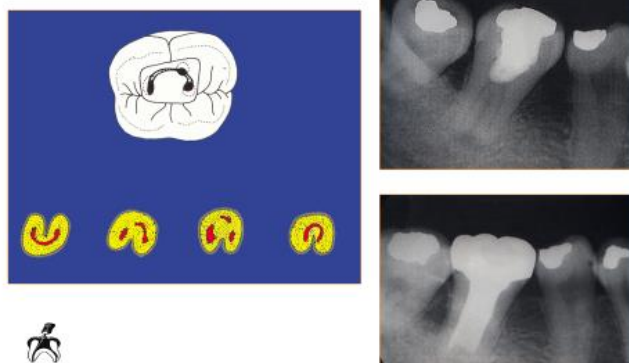
Paciente: M. J. S.  
Idade: 48.  
Gênero: F.



Retratamento endodôntico no dente 37.  
Canais em "C"



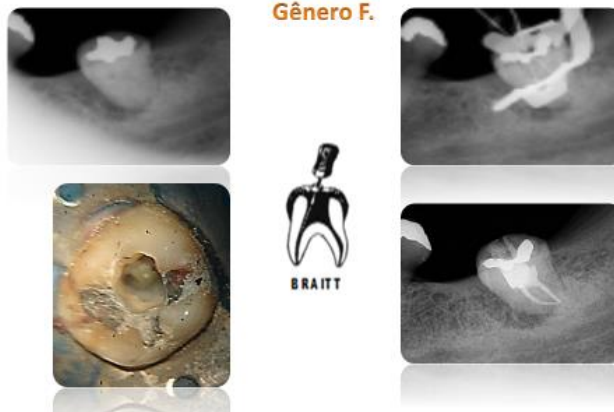
### CANAL EM FORMA DE C



Paciente: V. M. R. V.

Idade: 53.

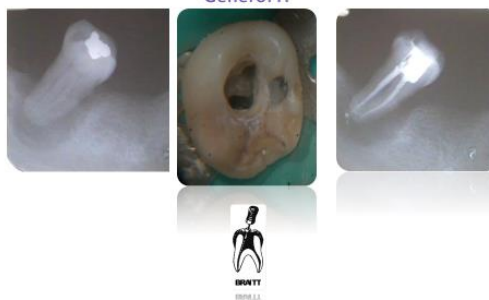
Gênero F.

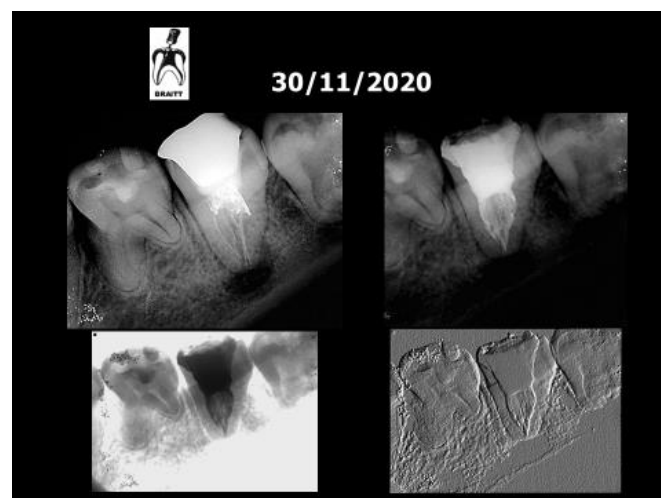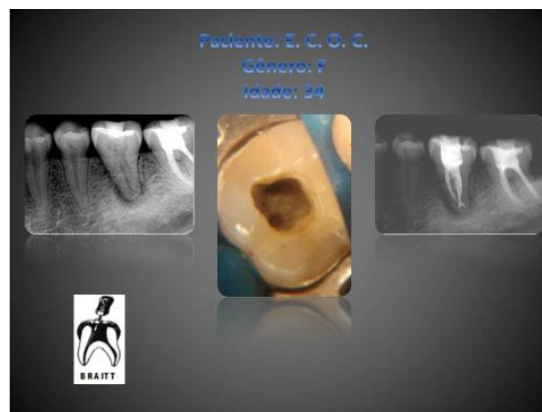
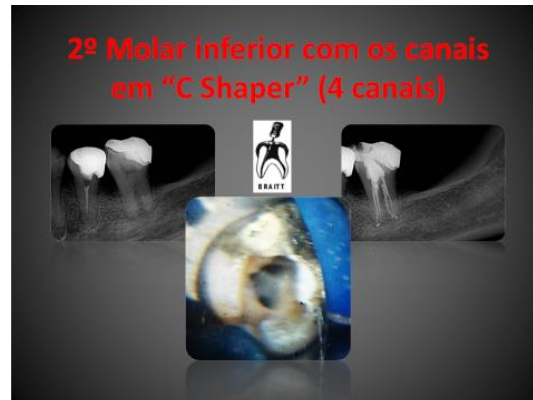

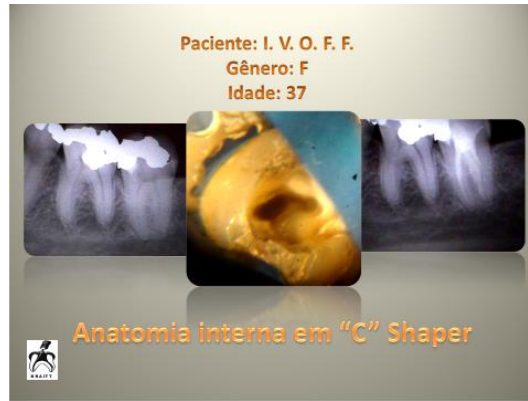
Paciente: L. B. G.

Idade: 52.

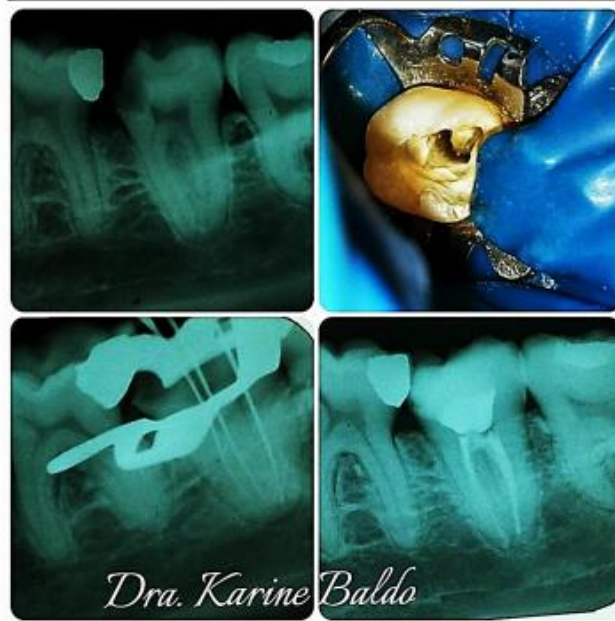Gênero F.





Cortesia da Dra. Karine Baldo







## REFERÊNCIAS

1. Cunningham CJ, Senia ES. A three-dimensional study of canal curvature in the mesial roots of mandibular molars J Endod.1992;18:294.
2. Min Y, Fan B, Cheung JL, Gutman JL, Fan M. C-Shaped canal system in mandibular second molars. III The morphology of the pulp chamber floor. J Endod. 2006;32:1155.
3. Cooke HG, Cox FL. C-shaped canal configurations in mandibular molars. J Am Dent Assoc. 1979;99(5):836-9.
4. Lovdahi PE, Wad JL. Problems in tooth isolation and periodontal support for the endodontically compromised tooth. J Acad Gen Dent. 1997;28:38.
5. Fan B, Cheung GSP, Fan M, Gutman JL, Rian Z. C-Shaped canal system in mandibular second molar. J Endod.2004;30:899.
6. Gao Y, Fan B, Cheung G. C-Shaped canal system in mandibular second molars. Part III. The morphology of the pulp chamber floor. J Endod;2006;32:1155-9.
7. Silveira JLGC, Haas NAT. C-shaped canal: aspectos de interesse para o clínico e para o especialista. Rev Paul Odontol. 2004;26(3):32-5.
8. Ingle JJ. Exitos y fracasos en Endodoncia. Rev Asoc Odont Argen. 1962;50(2):67-74.
9. Hasselgren G, Olsson B, Cvek M, Effects of hydroxide of Calcium and sodium hypochlorite on dissolution of necrotic porcine muscle tissue. J Endod. 1988;14(3):125-7.
10. Haapasalo M, Shen Y, Quan W, Gao Y. Irrigation in endodontics . Dental Clin North Am.2010;54(2):291-312.
11. Limoeiro AGS, Braitt AH, de Martin AS, Kato AS, Fontana CE, Gavini G, Freire LG, Bueno CES. Micro-computed tomographic evaluation of 2 nickel-titanium instrument systems in shaping root canals. J Endod.2016;42(3):496-9.
12. Santana DOS, Sales SQ, Braitt AH. Eficácia e importância da patência foraminal em casos de dentes despolpados e em dentes com vitalidade pulpar. Rev Odonto de Araçatuba.2022;43(3):12-71.
13. Simezo AP, Bueno CES, Cunha RS, Pelegrini RA, Rocha DG, Martin AS, Kato AS. Comparative analysis of dentinal erosion after passive ultrasonic irrigation versus irrigation with reciprocating activation. Na ESEM study. J Endod 2017;43(1):141-6.
14. Ruddle CJ. Hydrodynamic disinfection. Tsunami endodontic. Dent Today.2007;26(5):110-7.
15. Braitt AH. Considerações sobre o uso de aparelhos ultrassônicos em endodontia. Odonto.1992;II:242-8.