



As manifestações dermatológicas da síndrome do ovário policístico: Uma revisão bibliográfica

Dermatological manifestations of polycystic ovary syndrome: A literature review

10.56238/isevmjv3n2-025

Recebimento dos originais: 12/04/2024

Aceitação para publicação: 02/05/2024

Joana de Carvalho Souza

E-mail: souzajoana@gmail.com

Débora Sarmiento Oliveira Barral

E-mail: deborasarmentooliveira@hotmail.com

Mariana Pena Piacenza Moraes

E-mail: marippm2003@gmail.com

Marco Túlio Andrade Silva

E-mail: mtuliodermato@gmail.com

RESUMO

Objetivo: Identificar e entender a fisiopatologia das manifestações clínicas dermatológicas em pacientes com Síndrome do Ovário Policístico. Revisão Bibliográfica: A síndrome do ovário policístico (SOP) é altamente frequente entre as mulheres em idade reprodutiva. Por mais que possua uma etiologia de baixo conhecimento, o diagnóstico é realizado por meio da associação das variadas manifestações clínicas da doença e da utilização dos critérios de Rotterdam – ao menos dois entre hiperandrogenismo, múltiplos cistos ovarianos e irregularidade do ciclo menstrual. Os sintomas se diversificam em dermatológicos, sistêmicos, ginecológicos e reprodutivos. Quanto ao quadro dermatológico, evidencia-se a ocorrência de hirsutismo, acne vulgar, *acantose nigricans*, dermatite seborréica, alopecia androgenética e, em casos mais severos, virilização. As pacientes com SOP, muitas vezes, apresentam uma qualidade de vida reduzida devido a suas complicações, incluindo dificuldade para engravidar, complicações gestacionais e, até infertilidade. Para melhor manejo dessa síndrome, é necessária uma abordagem multidisciplinar, envolvendo variadas áreas da medicina condizentes com as queixas da paciente, e uma abordagem de controle clínico dos níveis de androgênios circulantes.

Palavras-chave: SOP, Manifestações dermatológicas, Dermatologia, Ginecologia.

1 INTRODUÇÃO

A Síndrome do ovário policístico (SOP) é uma das síndromes metabólicas mais comuns e é a principal causa de hiperandrogenismo entre as mulheres durante a menacme (MOURA, 2011).



Quanto ao quadro clínico, essa condição é tipicamente manifestada por alterações cosméticas, como hirsutismo, acne, seborreia, alopecia androgenética, e, por alterações sistêmicas, como obesidade e hiperinsulinemia (KEEN, 2017).

A fisiopatologia não é inteiramente conhecida, porém há uma certa informação que a SOP decorre de uma interação entre hábitos de vida, padrão endocrinológico e fatores genéticos. Tal fenótipo acentua a síntese ovariana dos androgênios e cursa com uma condição de disfunção gonadal, justificando a anovulação crônica existente e as possíveis consequências obstétricas - abortamento precoce e infertilidade (GAINDER, 2019).

Além das manifestações sistêmicas, um importante problema da SOP é o efeito negativo sobre a autoestima feminina relacionado ao quadro dermatológico da doença, reiterando a importância do conhecimento a respeito dos mecanismos envolvidos e seus possíveis tratamentos (MOURA, 2011).

2 ETIOLOGIA

Na SOP, reconhece-se a existência de uma desordem multigênica complexa que somam anormalidades no eixo hipotálamo-hipofisário, esteroidogênese e resistência à insulina, além do envolvimento de fatores ambientais, genéticos e metabólicos (GAINDER, 2019).

Os fatores endócrinos associados à SOP estão relacionados ao aumento da produção de andrógenos, principalmente de testosterona e de 4-androstenediona, pelas células da teca, somado a um quadro de hipersecreção de LH e de diminuição da secreção de FSH, causando um desbalanço endocrinológico (IBÁÑEZ L, et al., 2017). Todavia, observa-se que essas alterações nos níveis de LH possam ser um evento secundário à SOP, e não primário. (LOWESTEIN, 2006).

Uma esteroidogênese anormal, seja de origem adrenal ou ovariana, é classificada como uma desordem primária. A hipersecreção de testosterona circulante e DHEA estão presentes na maioria das mulheres com SOP (JU, 2017).

Além de possuir uma ação sinérgica ao LH no estroma ovariano e nas células da teca, a insulina tem função moduladora na síntese de SHBG, que é responsável pelo transporte sérico de hormônios sexuais. Entretanto, em um quadro de hiperinsulinemia e de alta concentração de testosterona, os níveis de SHBG encontram-se reduzidos, justificando o papel importante desse hormônio pancreático na síndrome do ovário policístico (FEBRASGO, 2019).



3 DIAGNÓSTICO

O diagnóstico da síndrome é realizado por meio do critério de Rotterdam, o qual foi estabelecido, em 2003, pela *European Society for Human Reproduction and Embriology* e pela *American Society for Reproductive Medicine*. A condição dos ovários policísticos é determinada por meio de, no mínimo, duas manifestações relacionadas ao quadro: hiperandrogenismo, irregularidade no ciclo menstrual e presença de microcistos ovarianos comprovada ao exame de imagem. Além disso, é importante ressaltar que, se a condição for diagnosticada durante a adolescência, a SOP deve ser diagnosticada oito anos após o diagnóstico inicial, pois durante os primeiros anos após a menarca ocorrem ciclos menstruais anovulatórios e oligomenorreia, evidenciando uma certa imaturidade do eixo hipotálamo-hipofisário-gonadal (PINHEIRO; FALCÃO; ANDRADE, 2022).

Contudo, vale ressaltar que o reconhecimento precoce é crucial para implementar medidas de controle e minimizar os sintomas (TAVARES; BARROS, 2019; RIBEIRO et al., 2022). Portanto, por apresentar uma interação complexa entre sistemas corporais e hormônios, um diagnóstico diferencial deve ser estabelecido, sendo as principais hipóteses: hipotireoidismo, síndrome de Cushing, hiperplasia adrenal congênita e hiperprolactinemia.

4 MANIFESTAÇÕES CLÍNICAS

Em geral, as manifestações dermatológicas do hiperandrogenismo se expressam clinicamente através do hirsutismo, acne, seborréia, alopecia e sinais de virilização.

4.1 HIRSUTISMO

O hirsutismo se manifesta através da presença de pelos terminais escuros e ásperos distribuídos em um padrão masculino, podendo ser causado tanto pela síndrome do ovário policístico quanto por uso de medicamentos, e até mesmo de forma idiopática. Cerca de 70 à 80% dos casos de hirsutismo está ligado à SOP, iniciando-se, na maioria das vezes, no final da adolescência. As áreas mais comumente afetadas pelo hirsutismo em mulheres com SOP incluem lábio superior, queixo, costelas, tórax e linha alba da parte inferior do abdome (FEBRASGO, 2023).

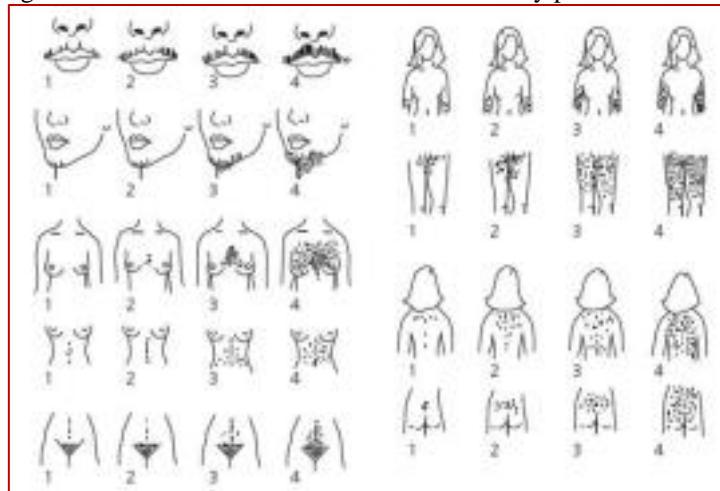
Essa alteração ocorre através do aumento da atividade da enzima 5 α -redutase nos folículos pilosos, que converte a testosterona em di-hidro-testosterona (DHT). Ambas determinam alterações nos pelos e em seu ciclo, transformando pelo *vellus* em pelos mais expressos e

pigmentados distribuídos pela face, pescoço, tórax e região pubiana, que são áreas classificadas como andrógeno-sensíveis (MOURA et al, 2011).

Outro distúrbio relacionado ao aumento de pelos e facilmente confundido com hirsutismo é a hipertricose. Enquanto no hirsutismo há o aumento de pelos terminais nas áreas andrógeno-dependentes, na hipertricose ocorre o excesso de pelos por todo o corpo e em áreas não dependentes dos andrógenos como antebraços e panturrilhas. A diferenciação dos dois distúrbios é feita justamente com a determinação do pelo em excesso e sua distribuição (FEBRASGO, 2023).

O sistema de pontuação de Ferriman-Gallwey, desenvolvido em 1961, e modificado em 1981, tem como finalidade quantificar o grau de hirsutismo. Segundo o sistema modificado, a distribuição anormal de pelos é pontuada em uma escala de 0 a 4 e é avaliada em nove áreas do corpo. Quanto maior o número na escala numérica, maior a densidade pilosa da área. Esse sistema é reputado como inconveniente e usado com pouca frequência no cenário clínico, porém o mesmo pode ser útil para acompanhar a resposta ao tratamento. O hirsutismo pode também ser classificado de forma mais genérica como sendo brando, moderado ou grave (HOFFMAN et al, 2013).

Figura 1 – Escala modificada de Ferriman-Gallwey para o hirsutismo.



4.2 ACNE VULGAR

Uma das manifestações dermatológicas mais comuns do hiperandrogenismo é a acne. Essa manifestação se dá a partir da interação de quatro fatores: excesso na produção de sebo, bloqueio da abertura folicular, proliferação de *Propionibacterium acnes* comensal e inflamação (PINHEIRO; FALCÃO; ANDRADE, 2022).

Os andrógenos apresentam grande notoriedade na etiopatogenia da acne. Como na acne vulgar os níveis de andrógenos apresentam-se dentro da normalidade, crê-se que, nesses casos,



haja uma maior sensibilidade dos receptores para andrógenos nos pacientes com acne em relação à população normal, aumentando a conversão local (MOURA et al, 2011).

Nos casos de mulheres com SOP, o excesso de androgênio estimula os receptores androgênicos na unidade pilossebácea, aumentando a produção de sebo, causando, assim, inflamação e formando o comedão que, juntamente à colonização do folículo por *Propionibacterium acnes*, apresenta como consequência o aparecimento de pápulas, pústulas, cistos e cicatrizes (HOFFMAN et al, 2013).

Clinicamente, a acne pode ser classificada em comedogênica (grau I), quando as lesões inflamatórias envolvem comedões abertos e fechados, com seborreia presente; pápulo-pustulosa (grau II), sendo inflamatórias e não inflamatórias; nodulocística (grau III), apresentando lesões de consistência firme, inflamatórias, dolorosas e com diâmetro maior de 10mm; acne conglobata (grau IV), que caracteriza a forma grave da acne nodular; e acne fulminans (grau V), uma variação atópica exacerbada, essencialmente do sexo masculino, acompanhada por sintomas gerais como febre, mal-estar, fadiga, mialgia, artralgia, leucocitose e aumento da velocidade de hemossedimentação, podendo apresentar lesões osteolíticas. Ademais, pode-se classificar a acne conforme sua gravidade, em leve, moderada ou grave (PINHEIRO; FALCÃO; ANDRADE, 2022).

4.3 ALOPECIA ANDROGENÉTICA

A alopecia androgenética, outra manifestação dermatológica da SOP, pode ocorrer de forma difusa, mas, comumente, é mais evidente nas regiões frontais e parietais, e é determinada pela perda de cabelo e miniaturização do fio na região central do couro cabeludo (MOURA et al, 2011).

Sua patogênese está interligada aos aumentos nos níveis de DHT, causado pelo excesso de atividade da 5 α -redutase no folículo piloso, cuja consequência é um prolongamento da fase anágena no ciclo capilar (MOURA et al, 2011).

A maioria das pacientes com alopecia androgenética apresenta a função endócrina preservada, por esse motivo o diagnóstico deve excluir outras possíveis causas de perda de cabelo na mulher, como alopecia areata e eflúvio telógeno. Alguns exames complementares como densidade dos cabelos, avaliações hematológicas e bioquímicas são grandes aliados nessas situações (MOURA et al, 2011).



4.4 ACANTOSE NIGRICANS

A acantose nigricans é uma condição dermatológica caracterizada por placas aveludadas, espessas, de cor marrom acinzentada, que se localizam nas áreas de flexão, como parte posterior do pescoço, axilas, dobra abaixo dos seios e região inguinal (Panidis, 1995).

Essa manifestação cutânea está frequentemente relacionada à hiperinsulinemia, que se dá através da ligação excessiva da insulina sérica aos receptores de IGF-1 nos tecidos periféricos, causando a proliferação de queratinócitos e fibroblastos. A acantose nigricans pode se apresentar na forma benigna e maligna, sendo a benigna a forma na qual se apresenta na síndrome do ovário policístico, juntamente com outras razões como idiopática, hereditária, induzida por drogas e as causadas por outras doenças endócrinas (MOURA et al, 2011).

4.5 DERMATITE SEBORRÉICA

A dermatite seborréica é uma doença eritêmato-escamativa de caráter crônico-recidivante que costuma acometer sítios anatômicos com maior quantidade de glândulas sebáceas, como face, orelhas e couro cabeludo, apresentando uma prevalência de 29% em pacientes com síndrome do ovário policístico. Essa alteração é caracterizada como uma inflamação crônica decorrente da hipersecreção das glândulas sebáceas em resposta a estímulos androgênicos, que agem aumentando a queratose folicular e a produção de sebo (MERAN; SAEED, 2018).

Ao buscar o fator causal, deve-se levar em consideração não só o hiperandrogenismo, mas também fatores genéticos, climáticos e sistema imunológico. Dessa forma, lança-se mão de exames sorológicos, clínicos e radiológicos a fim de relacionar a dermatite seborréica com a SOP (FERREIRA et al., 2020).

4.6 VIRILIZAÇÃO

Sinais de virilização, como hirsutismo extremo, padrão masculino de musculatura, redução das mamas, engrossamento da voz e clitoromegalia podem estar presentes na SOP, mas não são típicas dessa síndrome, frequentemente associadas à tumores adrenais ou uso de androgênios exógenos (HOFFMAN et al, 2013).

5 TRATAMENTO

O tratamento da SOP visa principalmente a educação da paciente associada às intervenções de estilo de vida e medicamentos para tratamento sintomatológico, o qual é individualizado,



considerando a queixa trazida pela paciente, o histórico social e clínico (ALVES MLS, et al., 2022).

De maneira geral, o primeiro manejo terapêutico consiste na mudança de estilo de vida, com a adaptação da dieta e a prática de atividade física, principalmente em pacientes obesas (BERNI TR, et al., 2018). É válido ressaltar que a perda de aproximadamente 7% do peso associado às mudanças no estilo de vida pode normalizar a função ovariana nas pacientes portadoras da síndrome do ovário policístico.

A prática de atividade física é recomendada, sendo necessário cerca de 150 minutos semanais de atividade física moderada a vigorosa. Essa prática deve ser incentivada para a prevenção do ganho de peso e manutenção da saúde em pacientes com SOP (SILVA IST, et al., 2020).

O tratamento medicamentoso na SOP tem por objetivo suprimir a exacerbada produção androgênica, estimulada pela elevação do LH e facilitada pela resistência insulínica, e por corrigir suas consequências. Além disso, regulariza o ciclo menstrual e reduz os riscos de desenvolvimento de comorbidades endócrino-metabólicas (PEREIRA JM, et al., 2015).

Os anticoncepcionais orais combinados, formados por estrógeno e progesterona, são o tratamento de escolha para pacientes com SOP que não desejam engravidar. Eles atuam diminuindo a produção de andrógenos adrenais, elevando a produção hepática do SHBG e reduzindo a concentração de andrógeno livre. Além disso, suprimem a secreção de LH, o que resulta em uma menor produção ovariana de andrógenos (FEBRASGO, 2018).

A combinação desses fatores tem impacto positivo nas consequências da SOP, com redução dos níveis séricos de andrógenos e regularização do fluxo menstrual. Além disso, dietas com baixo teor de açúcar e carboidratos têm implicações na resistência à insulina, na síndrome metabólica e em suas consequências (BESSA *et al.*, 2022; PENA *et al.*, 2022; RIBEIRO *et al.*, 2022).

6 CONSIDERAÇÕES FINAIS

A síndrome dos ovários policísticos é uma doença multifatorial e de alta complexidade, que afeta principalmente mulheres em idade fértil, com repercussões importantes na qualidade de vida, seja pelas manifestações sistêmicas, funcionais ou dermatológicas. As alterações dos níveis hormonais provocam ciclos menstruais irregulares, dificuldades reprodutivas, ganho de peso, acne e hirsutismo.

As alterações dermatológicas entrelaçadas a outras doenças causadas por esta patologia e a gravidade das manifestações clínicas levam à diminuição do bem-estar e ao aumento da incidência



de disfunções psiquiátricas entre as pacientes portadoras dessa síndrome. (FERREIRA et al., 2020).

Esta revisão aponta para a importância do atendimento multidisciplinar entre ginecologistas, endocrinologistas e profissionais para abordagem da saúde mental. Além de promover melhor qualidade de vida e reduzir complicações de vida nesses pacientes, por meio de um diagnóstico e manejo adequado do quadro.



REFERÊNCIAS

- BARROS, A. B. *et al.* Acne vulgar: aspectos gerais e atualizações no protocolo de tratamento. *BWS Journal*, v. 3, p. 1-13, out. 2020.
- BESSA, P. R. *et al.* Manejo da Síndrome do Ovário Policístico (SOP) em Adolescentes. *Research, Society and Development*, v. 11, n. 15, p. 166- 171, nov. 2022.
- CARMINA, E. *et al.* Female Adult Acne and Androgen Excess: A Reprt From the Multidisciplinary Androgen Excess and PCOS Committee. *Journal of the Endocrine Society*, v. 6. P. 1-11, 2022
- ESSAH, P.A. *et al.* Dermatology of androgen-related disorders. *Clinics in Dermatolgy*, v.34, p. 289-298, 2006.
- FENG, J. *et al.* Prevalence of dermatologic manifestations and metabolic biomarkers in women with polycystic ovary syndrome in north China. *J Cosmet Dermatol.*, p. 1-7, 2017.
- FERREIRA, I. F. *et al.* Impactos biológicos e sociais na vida das mulheres com Síndrome dos Ovários Policísticos. *Revista Eletrônica Acervo Científico*, v. 14, p. e4692, nov. 2020.
- GAINDER S.; SHARMA, B. Update on management of polycystic ovarian syndrome for dermatologists. *Indian Dermatol Online J* 2019; 10:97-105.
- . HOFFMAN, B. L. *et al.* *Ginecologia de Williams*. 2. ed. Porto Alegre: Artmed, 2013.
- IBÁÑEZ, L. *et al.* An International Consortium Update: Pathophysiology, Diagnosis, and Treatment of Polycystic Ovarian Syndrome in Adolescence.
- JU, Q. *et al.* Sex hormones and acne. *Clinics in Dermatology*, v. 35, p. 130-137, 2017.
- KEEN, M.A; SHAH I.H; SHEIKH, G. Cutaneous manifestations of polycystic ovary syndrome: A cross-sectional clinical study. *Indian Dermatol Online J* 2017; 8: 104-10.
- LOWENSTEIN, E.J. Diagnosis and management of the dermatologic manifestations of the polycystic ovary syndrome. *Dermatologic Therapy*, v 19. P. 210-233, 2006.
- MERAN, A. D.; SAEED, M. Y. Efficacy and safety of low dose oral isotretinoin in comparison with oral itraconazole in the treatment of seborrheic dermatitis among patients attending Erbil dermatology teaching center in Erbil City. *Zanco Journal of Medical Sciences*, v. 22, p. 420-426, 2018.
- MOURA, H. H. G. *et al.* Polycystic ovary syrndrome: a dermatologic approach. *Anais Brasileiros de Dermatologia*, v. 86, n. 1, p. 111-119, 2011.
- PASCH, L. *et al.* Clinician vs Self-ratings of Hirsutism in Patients With Polycystic Ovarian Syndrome Associations With Quality of Life and Depression. *JAMA Dermatology*, v. 152, n. 7, p. 783-788, 2016.



PASSOS, E.P. *et al.* Rotinas em ginecologia. 7. ed. Porto Alegre: Artmed, 2017.

PENA, V. C. *et al.* Uma análise sobre as características da síndrome dos ovários policísticos: uma revisão de literatura. Revista Eletrônica Acervo Médico, v. 4, p. 1-7, 2022.

PINHEIRO, E. M. L. N.; FALCÃO, E. S. N.; ANDRADE, K. M. B. Análise do perfil dos pacientes com acne vulgar atendidos no consultório de dermatologia. Investigação, Sociedade e Desenvolvimento, v. 11, n. 1, p. 1-7, 2023.

RIBEIRO, C. B. *et al.* Fatores de risco e possibilidades terapêuticas para a Síndrome dos Ovários Policísticos. Revista Eletrônica Acervo Médico, v.12, p. e9883, jul. 2022.

Síndrome dos ovários policísticos. 3a ed. São Paulo: Federação Brasileira das Associações de Ginecologia e Obstetrícia (FEBRASGO); 2023. p. 4-7.

TAVARES, A.; BARROS, R. C. R. The prevalence of metabolic syndrome in the different phenotypes of polycystic ovarian syndrome. Revista Brasileira de Ginecologia e Obstetrícia, v. 41, p. 37-43, 2019.