



Tórus mandibular: Considerações clínicas e cirúrgicas – Relato de caso

Mandibular torus: Clinical and surgical considerations – Case report

10.56238/isevmjv3n1-014

Recebimento dos originais: 01/02/2024

Aceitação para publicação: 23/02/2024

Daniel Borges Quaresma

Graduado em Odontologia, Universidade Federal do Pará (UFPA) – Belém (PA), Brasil
E-mail: radiologia.foufpa@gmail.com

Ullyanna Beatriz Cordeiro Pereira

Lattes: 8418841914152437

Graduando em Odontologia, Universidade Federal do Pará (UFPA) - Belém (PA), Brasil
E-mail: ullyanna.cordeiro@ics.ufpa.br

Lucas Gabriel Silva Ferreira

Lattes: 7265832650191494

Graduando em Odontologia, Universidade Federal do Pará (UFPA) - Belém (PA), Brasil
E-mail: lucasferreira@ics.ufpa.br

Amanda Vitória Lima Morais

Lattes: 8787238769756762

Graduando em Odontologia, Universidade Federal do Pará (UFPA) - Belém (PA), Brasil
E-mail: radiologia.foufpa@gmail.com

Armando Costa Ferreira

Lattes: 3406392459452112

Mestrado em Estomatologia, Universidade Federal de Minas Gerais (UFMG) – Belo Horizonte, Brasil
E-mail: acferreira@ufpa.br

Wagner Almeida de Andrade

ORCID: 0000-0002-6118-2544

Doutorado em Ciências Odontológicas, Universidade de São Leopoldo Mandic – Brasil
E-mail: waa@ufpa.br

João Marcelo Ferreira de Medeiros

ORCID: 0000-0002-0571-7794

Doutorado em Endodontia, Universidade de São Paulo (USP), São Paulo – Brasil
E-mail: ferreiramedeiros@yahoo.com.br

Pedro Luiz de Carvalho

ORCID: 0000-0002-4237-0582.

Doutorado em Radiologia Odontológica, Universidade de São Paulo (USP) – São Paulo, Brazil
E-mail: pedrolc@ufpa.br



RESUMO

Introdução: O tórus mandibular é uma exostose, tendo como característica o crescimento ósseo. É frequentemente observado em pacientes do gênero masculino, com uma prevalência em jovens adultos e de meia-idade. A respeito do tratamento a literatura orienta que não faça a remoção do tórus mandibular, somente em situações específicas é necessária a intervenção. **Objetivo:** o objetivo do presente estudo é relatar um caso de tórus mandibular do gênero feminino e detalhar a sua remoção. **Metodologia:** Relato de caso descrevendo a anamnese, história médica, exame clínico oral, exame de imagens e a intervenção escolhida após análise do conjunto de dados coletados. **Relato de caso:** Uma paciente de 74 anos buscou atendimento odontológico com a queixa de insatisfação do seu sorriso. Após, a realização exame clínico minucioso notou – se a presença de uma massa de consistência endurecida, lobular, na região de processo alveolar lingual da mandíbula, recoberta por mucosa de aparência normal. Paciente relatava desconforto e dor com a presença da massa. A partir do exame clínico e com exame de imagem complementar a paciente foi diagnosticada com tórus mandibular, diante disso optou – se pela sua remoção em razão que comprometeria o tratamento pretendido para a mesma. Dessa forma, prosseguiu pela realização da cirurgia, posteriormente foi orientada a seguir algumas recomendações e constantemente monitorada pela equipe. **Conclusão:** O estudo apresentou um caso de tórus mandibular que culminou com a remoção efetiva do tórus mandibular bilateral, contribuindo para a melhor adequação da prótese, garantindo uma melhor adaptação, estabilidade e retenção da peça protética.

Palavras-chave: Assistência odontológica, Diagnóstico por imagem, Exostose, Anormalidades dentárias, Cirurgia bucal.

1 INTRODUÇÃO

O tórus é um crescimento benigno ósseo anormal, sendo constituído a partir da cortical óssea densa, limitada quantidade de osso medular, que estão cobertos por uma mucosa fina e pouco vascularizada¹.

Está associado a um desenvolvimento óssea de cortical madura, tendo como característica a existência de um osso trabecular com atividade osteoblástica ocasional ou mesmo medula óssea hematopoiética. Quando localizados na maxila ficam situados na sua linha mediana, e nos casos existentes relacionado a mandíbula são visualizados nas proximidades da linha milo – hioídea e frequentemente na região de pré molares².

A literatura descreve o tórus como uma anomalia de desenvolvimento, tendo uma ampla variação na sua expressão fenotípica, logo sua prevalência de ocorrência referente a idade acontece em sua maioria no início da vida adulta e sendo raras em crianças ³. Em quesito de gênero é mais comum em homens do que mulheres, com maior prevalência entre os asiáticos e uma menor predominância em relação aos africanos⁴.

A ocorrência e a coexistência de tórus para os autores ainda é um motivo de grande pesquisas e aprofundamento no assunto, pois ainda existe dúvidas referentes que precisam ser respondidas e explicadas por meio das investigações pelos pesquisadores.

A etiologia do tórus é atribuída a fatores genéticos, ambientais, hiperfunção mastigatória e crescimento continuado, além do limiar de tolerância individual e a hipótese da matriz funcional, na qual descreve que a força de carga solicita a remodelação e o fortalecimento do osso^{2, 5, 6}. Diante disso, este estudo objetiva apresentar e discutir um caso de tórus mandibular em uma paciente com 74 anos de idade.

2 METODOLOGIA

Relato de caso descrevendo a anamnese, história médica e sua avaliação de exame clínico oral, a utilização de exame de imagens para o presente caso e intervenção escolhida após análise do conjunto de dados coletados.

3 RELATO DE CASO

Paciente do sexo feminino, 74 anos de idade, compareceu à Clínica da Faculdade de Odontologia da Universidade Federal do Pará – UFPA descrevendo insatisfação e incômodo com seu sorriso. Primeiramente, foi realizada a anamnese completa da paciente, posteriormente foi analisado o seu quadro geral de saúde e em seguida exame clínico. O exame clínico constatou o desenvolvimento de uma textura endurecida, lobular, pela extensão do processo alveolar lingual da mandíbula, recoberta por mucosa de aparência normal. A paciente reclamava de sensação desconforto e aparecimento de dor na região atípica, a qual mesma já tinha observado anteriormente (Figura 1).

Como parte do tratamento odontológico necessário, a paciente foi submetida a exames de imagem para se obter maiores detalhes das condições dos tecidos de sustentação e dos rebordos alveolares. Realizou-se uma radiografia oclusal da paciente no local, que apresentava imagem compatível com osso cortical (Figura 2), sendo confirmado o diagnóstico de Tórus Mandibular Bilateral. Por conta da necessidade de confecção de uma prótese parcial removível com uma barra lingual, e que a anomalia impediria sua confecção, além da probabilidade de causar traumas nessa região promovendo mais desconforto para a paciente, tendo como intuito isso a atitude adotada pelos profissionais foi sua remoção cirúrgica.

A paciente relatou ser hipertensa e não estar fazendo uso correto de sua medicação no dia da anamnese, por isso foi encaminhada para avaliação com o médico que a acompanhava, e após a liberação médica, prosseguiu-se o tratamento.

Diante do quadro hipertensivo, a paciente não poderia ser exposta à um longo período cirúrgico. Por isso, decidiu-se realizar a cirurgia em 2 momentos: no primeiro momento, realizou-

se a cirurgia de remoção do tórus do lado direito, e após 15 dias foi realizada a cirurgia do lado esquerdo, seguindo o mesmo planejamento e passo a passo da primeira cirurgia.

Sendo assim, ambas as cirurgias foram realizadas da seguinte forma: após o preenchimento correto dos dados da paciente e realizada verificação de sinais vitais, deu-se início a antisepsia intra-oral com bochecho de clorexidina 0,12% durante 01 minuto, e clorexidina 2% para antisepsia extra-oral para posterior colocação dos campos cirúrgicos.

Posteriormente, anestesiou a paciente, na qual foi realizado o bloqueio anestésico unilateral do nervo alveolar inferior, nervo lingual, bucal e mental, sendo utilizado um total de 04 tubetes de Citanest 3% com Octapressin (Cloridrato de Prilocaína + Felipressina). Realizou-se uma incisão intrasulcular com uma lâmina de bisturi nº 15 e descolamento mucoso, periosteal de espessura total (retalho tipo envelope) na superfície lingual, estendendo-se na região entre o dente 41 e 47, no caso do lado direito. Já no lado esquerdo, a incisão se estendeu na região do dente 31 ao 37, para exposição adequada de todo o tórus (figura 3 e figura 4).

A retirada da exostose foi realizada com uma broca cirúrgica nº6 em alta rotação (Figura 4, 5 e 6), e a osteoplastia da mandíbula para melhor regularização e contorno ósseo foi realizada com broca Maxcut em peça reta e com lima para osso, utilizando irrigação abundante com solução fisiológica de cloreto de sódio a 0,9% durante todo o procedimento. Após o término da cirurgia a sutura foi efetuada com fio de nylon 5-0 em pontos simples.

A paciente foi orientada quanto às recomendações pós-operatórias, as quais consistem em: repouso, alimentação, cuidados com a ferida e para com a higiene bucal. No que concerne ao controle de dor, da inflamação e de infecção, os seguintes medicamentos foram prescritos: Amoxicilina 875mg + Clavulanato 125mg de 12 em 12 horas, durante 07 dias (totalizando 14 cápsulas), Dexametasona 4mg de 08 em 08 horas, durante 03 dias (totalizando 09 comprimidos), Dipirona 1mg de 06 em 06 horas, durante 03 dias (totalizando 12 comprimidos), e bochecho com 10 ml de clorexidina 0,12% durante 07 dias.

Após sete dias, após a segunda cirurgia a paciente retornou para avaliação pós-operatória, em que houve reparação tecidual adequada das feridas, a partir disso, foram removidas as suturas. Depois do tempo de estabilização e de renovação dos tecidos, por volta de 90 dias, a paciente retornou para a controle, sendo relatado que restabeleceu as funções do sistema estomatognático, melhorando a mastigação, fonação e deglutição (figura 6). A seguir foi conduzida para as demais necessidades de tratamento.



4 DISCUSSÃO

A origem do tórus ainda não foi esclarecida, porém a maioria dos casos evidenciam relação aos fatores genéticos. Foi observado em algumas populações um padrão dominante simples de herança, ou até mesmo fatores ambientais. A literatura mostra situações possivelmente relacionada a ocorrência de tórus, uma delas pode ser a hereditariedade, função, processo contínuo de desenvolvimento e distúrbios nutricionais 5, 6, 7.

Possíveis causas podem estar relacionadas a características multifatoriais, e assim, especula-se, por exemplo: predisposição genética, fatores para-funcionais mastigatórios, má oclusão, distúrbios da articulação temporomandibular, enxaqueca, aumento do consumo de peixes (ácidos graxos insaturados e vitamina) e consumo excessivo de cálcio e vitamina D³.

O diagnóstico do tórus mandibular é realizado mediante exame clínico intraoral e complementar por imagem como: exames oclusal, periapical e panorâmico maxilomandibular, e geralmente não requerem biópsia². Nos exames de imagem apresentam-se como uma sombra ligeiramente radiopaca ou projeções radiopacas. Cabe ressaltar que a utilização dos exames de imagens são indispensáveis, junto com o exame clínico para excluir patologias ósseas expansivas e que apresentem características similares, como pode ser visto na descrição do caso, na qual para a confirmação da patologia utilizou -se de um exame de imagem oclusal e fez a dispensação da biópsia neste caso 8, 9, 10.

Assim, a avaliação deve ser feita de forma minuciosa e cautelara, visto que outras manifestações podem confundir o diagnóstico, como: osteoma, fibroma ossificante, calcinose cutânea, osteíte e osteoma osteóide^{8, 9}, assim como abscessos, neoplasias de glândulas salivares, neoplasias ósseas, tumores vasculares e até mesmo dentes inclusos^{2, 3}.

O achado dessa anomalia de desenvolvimento na maioria dos casos é geralmente imprevisto pelos pacientes e observado durante o exame clínico no consultório odontológico. Os pacientes podem apresentar problemas fonatórios, dificuldades mecânica mastigatória, ulcerações da mucosa, depósitos de alimentos na região comprometida, instabilidade protética, e alguns podem experimentar a cancerofobia e consultar um profissional para procurar uma solução. No caso relatado, é possível observar que existe a presença de sintomas descritos por parte da paciente, além do desconforto presente na região influenciando a mesma a buscar um profissional, logo esses aspectos diferem dos outros casos, uma vez que a maioria dos casos são assintomáticos e a procura pelo Cirurgião – dentista é por outros motivos 3, 10, 12.

O crescimento do tórus é gradativamente ao longo do tempo, sendo maior na segunda ou terceira década de vida, com tamanho variando entre 3 e 4 cm de diâmetro e sendo menor que 1,5



cm. Sua ocorrência pode ser unilateral ou bilateral, sendo a segunda predominante, de tal forma que é evidenciado na paciente em questão (figura 1), ocorrendo em 90% dos pacientes. Apresenta-se como características o crescimento lento e progressivo, assintomático, com maior incidência em jovens adultos do sexo masculino, nesse caso clínico a paciente é do sexo feminino o que torna – se distinto 3, 10.

A justificativa mais frequente para a remoção de tórus é a necessidade de tratamento protético ou de ser uma fonte potencial de osso cortical autógeno para enxertos em cirurgia periodontal, cirurgia de cisto ou cirurgia de implante. Em casos onde a fisiologia oral seja modificada e venha comprometer a deglutição, a dicção e a fonação, ou ainda em casos onde os traumas na mucosa geram ulcerações dolorosas, recomenda-se o procedimento cirúrgico, vale salientar que não estando dentro dessas condições os autores recomendam a sua permanência 10, 11

Dessa forma, algumas dessas condições mencionadas é observada nesse relato de caso, como a respeito da posição na qual encontram-se o TM, pois acaba por não ser favorável para o procedimento pretendido, visto que o local envolvido seria colocado a prótese parcial removível, já consta com um possível aspecto de trauma, levando em consideração a aparência avermelhada associado com a queixas da mesma, assim podendo desencadear ulcerações, consequentemente dificultando certas atividades.

Cabe lembrar que nos casos de reabilitação oral que inclui próteses totais ou parciais removíveis, existe também há necessidade da retirada desse crescimento ósseo, já que o mesmo compromete a adaptação e a estabilidade das peças protéticas 10, 11. Por conta disso, no caso relatado, a deglutição associada a um quadro sintomático motivou a decisão da excisão cirúrgica do tórus mandibular, pois as manifestações clínicas e a sua sensibilidade, junto com uma região envolvida por irregularidades comprometia na confecção da prótese, cabe lembrar que os mesmos são fatores determinantes para a eficácia de uma prótese, e além do processo durante o indivíduo habituar.

No que se refere a técnica cirúrgica realizada seguiu o padrão, entretanto devido a comorbidade da paciente preferiu se fazer em dois períodos para evitar quaisquer possíveis intercorrências. Assim, como o pós-operatório estabelecido foi de acordo com as recomendações estabelecidas e descritas acima.



REFERÊNCIAS

Amaral TMP, Bastos JV, Batista ALM, et al. Uncommon bilateral maxillary exostosis: case report. *Revista Gaúcha de Odontologia*. 2020; 68: 1 -7.

<https://doi.org/10.1590/1981-863720200002420180026>

Bansal M, Rastogi S, Sharma A. Multiple mandibular exostoses: a rare case report. *Journal of Clinical and Diagnostic Research*. 2013; 7 (8): 1802 – 1803.

DOI: 10.7860/JCDR/2013/5612.3283

Barros LD, Costa MDMDA, Dietrich L, et al. Remoção de tórus mandibular bilateral com finalidade protética: relato de caso clínico. *Research, Society and Development*. 2021; 10(3): 1 - 9. <https://doi.org/10.33448/rsd-v10i3.13564>

Borba GO, Costa LHDC, Dutra SM, et al. Torus mandibular e palatino predisponentes em um grupo familiar: Fatores genéticos e ambientais – Relato de uma série de casos. *Rev. Cir. Traumatol. Buco-Maxillo – Fac*. 2022; 22 (3): 40 – 45.

Campello BDS, Nunes KDS, Rodrigues AG, et al. Remoção cirúrgica de tórus mandibular bilateral: relato de caso. *Brazilian journal of development*. 2022; 8(6): 47062-47077.

<https://doi.org/10.34117/bjdv8n6-286>

Castellanos FAJ, Cubillos CAT, Piñeros DAA. Escisión de torus mandibular bilateral en paciente sistemicamente comprometido: reporte de caso. *Revista Científica Odontológica*. 2020; 8(3): 1-5.

<https://doi.org/10.21142/2523-2754-0803-2020-035>

Daqaq ANFA, Dwairi ZNA, Kielbassa AM, et al. Association between oral tori, occlusal force, and mandibular cortical index. *Quintessence Publishing*. 2017; 48 (10): 841 – 849.

DOI: 10.3290/j.qi.a38856

Ferreira FS, Machado RCDM, Maia MDC, et al. Aspectos clínicos e tomográficos de exostose mandibular extensa e seu manejo para melhora na qualidade de vida: relato de um caso incomum na literatura. *Arch Health Invest*. 2019; 8 (4): 164 – 167.

<https://doi.org/10.21270/archi.v8i4.3198>

Ghahremani GG, Ghahremani ZK, Naimi DR. Torus Lesions of the Jaw: Diagnosis and Clinical Implications. *International Journal of Clinical Practice*. 2021; 75(10).

<https://doi.org/10.1111/ijcp.13697>

Hoarau RMD, Mermod MMD. Tori mandibular. *Canadian Medical association journal*. 2015; 187 (11): 826.

<https://doi.org/10.1503/cmaj.141048>

Kurihara H, Morita K, Tsuga K, et al. Prevalence of Torus Mandibularis in Young Healthy Dentate Adults. *Journal of Oral and Maxillofacial Surgery*. 2017; 75 (12): 2593 – 2598.

<https://doi.org/10.1016/j.joms.2017.04.044>

Singh GD. On the etiology and significance of palatal and mandibular tori. *The Journal of Craniomandibular Practice*. 2010; 28 (4): 213 – 215.

<https://doi.org/10.1179/crn.2010.030>

FIGURAS

Figura 1 – Aspecto clínico inicial

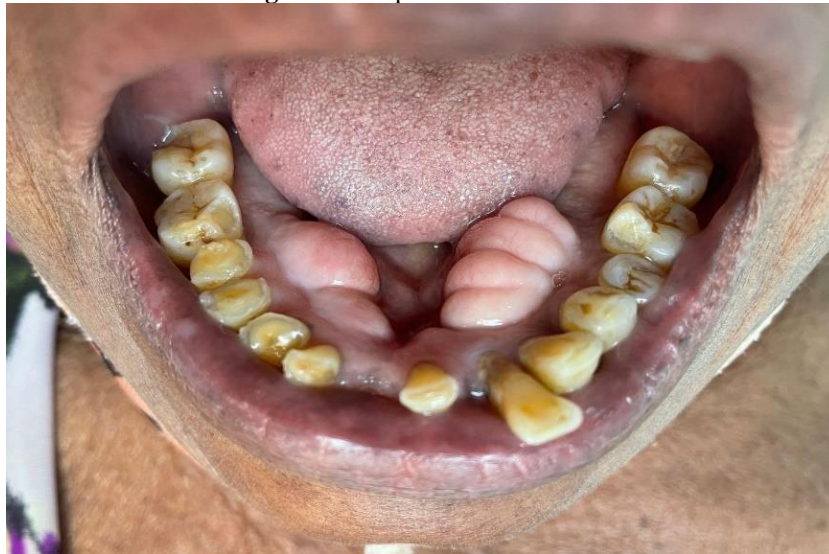


Figura 2 – Aspecto radiográfico

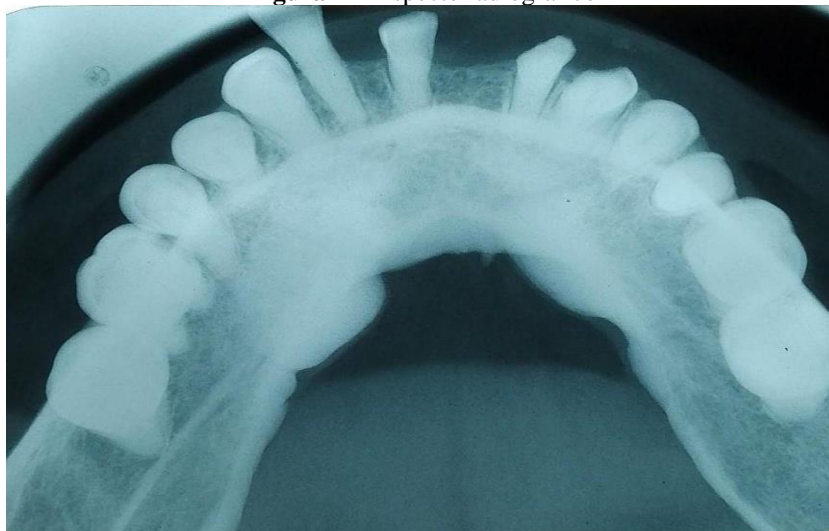

Figura 3 – Após descolamento dos tecidos moles à direita

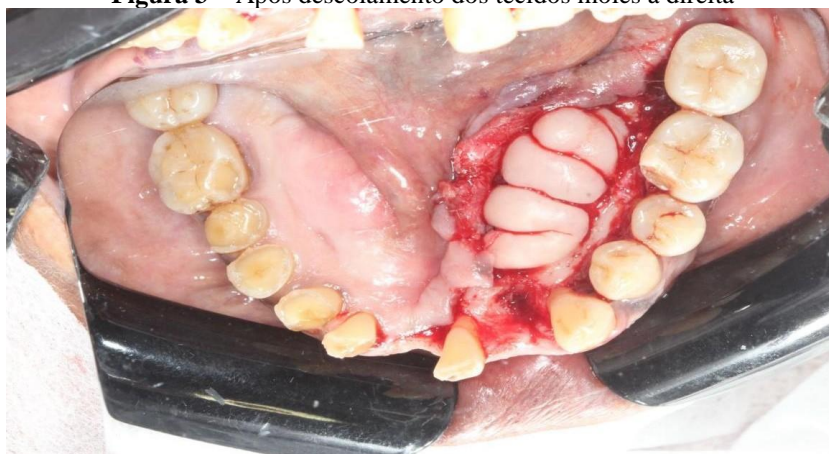

Figura 4 – Pós remoção do tórus

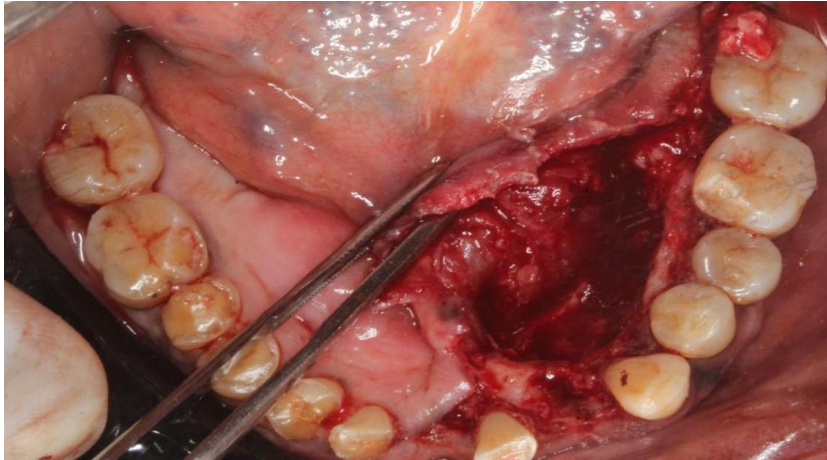


Figura 5 – Fragmentos ósseos do tórus

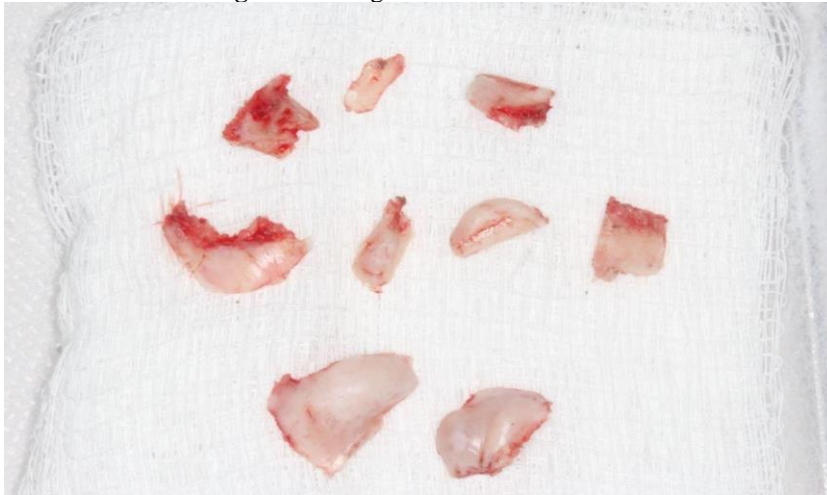


Figura 6 – Aspecto após a realização da cirurgia

