



Dissecção aórtica aguda tipo 1 de DeBakey: Desafio diagnóstico e clínico

DeBakey type 1 acute aortic dissection: Diagnostic and clinical challenges

DOI: 10.56238/isevjhv3n2-011

Recebimento dos originais: 19/03/2024

Aceitação para publicação: 09/04/2024

Carlos Eduardo da Costa Nunes Bosso

Lattes: 2190592790293176

Cardiologista - Universidade do Oeste Paulista

Rafaela Keiko Uieda

Lattes: 8711939006693563

Médica - Universidade do Oeste Paulista

Pablo Milhorança Pinheiro

Lattes: 0519049247591691

Graduando em medicina - Universidade do Oeste Paulista

Maíra Milhorança Pinheiro

Lattes: 2748498829781236

Graduando em medicina - Universidade do Oeste Paulista

Maria Clara do Nascimento Perpétuo

Lattes: 8045728673048875

Graduando em medicina - Universidade do Oeste Paulista

Paulo Vitor Ferreira

Lattes: 2347161452318654

Graduando em medicina - Universidade do Oeste Paulista

Armando Carromeu Dias Pioch

Lattes: 7782298528620114

Graduando em medicina - Universidade do Oeste Paulista

Isabella Piovesana Fardin

Lattes: 1932739709037204

Graduando em medicina - Universidade do Oeste Paulista

Yago Mendonça Gervasoni

Lattes: 8803044589474130

Graduando em medicina - Universidade do Oeste Paulista

Mirella Freire Bassan

Lattes: 8729909321911405

Graduando em medicina - Universidade do Oeste Paulista



Alberto Benedito Sãovesso Froio Lourenço

Lattes: 4323386407120968

Graduando em medicina - Universidade do Oeste Paulista

Guilherme Rodrigues Ragassi

Lattes: 2781308810982380

Graduando em medicina - Universidade do Oeste Paulista

RESUMO

A dissecção aguda de aorta (DAA) consiste em uma condição clínica com prognóstico obscuro, de evolução possivelmente fatal e diagnóstico complicado. Dentre as enfermidades causam dor torácica, o diagnóstico de DAA geralmente é um dos menos especulados, sendo necessário, muitas vezes, o auxílio de exames de imagem para levantar essa hipótese. O presente relato de caso tem por objetivo descrever a condição clínica de admissão e a conduta terapêutica adotada em uma paciente que deu entrada no serviço de emergência com queixa de dor precordial de forte intensidade, irradiando para mandíbula. A suspeita inicial foi de IAM, sendo instituído o cateterismo, que não evidenciou qualquer obstrução coronária. A radiografia de tórax levantou suspeita de DAA, que foi confirmada com uma angiotomografia. Embora tenha recebido um diagnóstico incorreto num primeiro instante, a paciente foi submetida corretamente aos procedimentos e recebeu o tratamento adequado, tendo sobrevivido ao quadro agudo de dissecção aórtica.

Palavras-chave: Dissecção aórtica, DeBakey, Cirurgia cardíaca.

1 INTRODUÇÃO

A dissecção aguda de aorta (DAA) consiste em uma condição clínica com prognóstico obscuro, de evolução possivelmente fatal e diagnóstico complicado que depende de um manejo adequado e precoce para garantir a sobrevivência do paciente. Dentre as enfermidades que são capazes de causar dor torácica, o diagnóstico de DAA geralmente é um dos menos especulados, sendo necessário, muitas vezes, o auxílio de exames de imagem para levantar essa hipótese¹. Estatísticas apontam que cerca de 30% dos casos de dissecção aórtica recebem um diagnóstico incorreto antes de chegar, de fato, ao diagnóstico preciso².

A fisiopatologia da DAA ainda não está totalmente esclarecida, mas as teorias consistem na perda da estrutura em camadas de um segmento da aorta, gerando entrada de sangue, através da camada íntima, na camada média – o sangue fica contido entre a média e a íntima, sem que esta segunda se rompa. O acúmulo sanguíneo nessa região pode ser extenso ao ponto de criar uma falsa luz na artéria, podendo ser identificada em exames de imagem^{2,3}. Outra possibilidade é que ocorra o extravasamento das *vasa vasorum*, que leva a formação de reservas de sangue entre as camadas aórticas de maneira similar ao processo de influxo por perdas de continuidade da camada íntima³.

Juntamente com úlceras penetrantes de aorta e hematomas intramurais, a dissecção de aorta faz parte do grupo de doenças responsáveis pela síndrome aórtica aguda ³. Essas patologias, embora diferentes, podem levar a quadros clínicos parecidos e evoluir em paralelo num mesmo indivíduo; todas representam elevado fator de morbimortalidade se não detectados e tratados precocemente ^{3,4}.

Os fatores de risco mais pronunciados para desenvolvimento de DAA são aqueles relacionados ao aparelho cardiovascular ou distúrbios envolvendo a produção de colágeno. Dos fatores de risco cardiovasculares, hipertensão arterial sistêmica (HAS) é o mais prevalente entre os pacientes que entram em quadros agudos de dissecção de aorta: mais de 70% deles apresentavam HAS. Variações pressóricas induzidas por exercícios extenuantes e uso de drogas vasoativas também são considerados nessa estatística. Doenças do colágeno levam ao enfraquecimento das camadas arteriais, podendo resultar em dissecção aórtica ³. Cirurgias cardíacas prévias, com reparos aórticos endovasculares, também podem representar elevado fator de risco para DAA ⁵.

O diagnóstico é relativamente complicado, sobretudo por conta do quadro clínico pouco específico. A principal queixa frente a um quadro de DAA é dor torácica de forte intensidade, que pode irradiar para dorso; a presença desse sintoma é comum em cerca de 90% dos pacientes. Sintomas como síncope, rebaixamento do nível de consciência e perda dos pulsos nos membros inferiores são representativos de quadros mais graves, podendo indicar tamponamento cardíaco ou queda de perfusão sanguínea cerebral, necessitando de rápida intervenção ¹⁻³.

Diante de uma apresentação pobre em sinais e sintomas específicos, o auxílio de recursos de imagem são fundamentais para confirmação do diagnóstico e, por vezes, até mesmo para levantar esta como uma hipótese diagnóstica para quadros de dor torácica aguda ². Para facilitar o diagnóstico ante uma suspeita de DAA, investigar fatores de risco tem se mostrado bastante útil na prática clínica; pacientes portadores da síndrome de Marfan, por exemplo, possuem importantes distúrbios de colágeno, e portanto, tem risco elevado de dissecção aórtica. Pacientes com história familiar positiva, cirurgia de relato aórtico, dor torácica mais localizada, do tipo “em rasgo” e discrepância de pulsos são indicadores importantes de quadros de DAA ^{2,5}.

Ainda que possam direcionar muito bem a hipótese diagnóstica, os fatores de risco não apresentam acurácia suficientemente elevada para descartar outras patologias do aparelho cardiovascular, como um extenso infarto agudo miocárdico (IAM), por exemplo. Por isso, exames de imagem são indispensáveis para confirmação do diagnóstico. Considerando os recursos mais comumente disponíveis, a radiografia de tórax pode ter papel importante para o diagnóstico,



exibindo alargamento de mediastino. Contudo, sua sensibilidade gira em torno de 80%, e uma fração considerável dos pacientes com DAA não apresentarão, de fato, qualquer alteração mediastinal^{1,6}.

Amplamente disponíveis e com sensibilidade superior à radiografia torácica, temos a angiotomografia de tórax, que evidencia a presença de uma separação clara entre a luz verdadeira – aquela fisiológica – da falsa – aquela formada pelo acúmulo sanguíneo entre as camadas média e íntima da aorta. A essa separação, dá-se o nome de *flap*. Esse exame pode mostrar ainda a severidade do comprometimento aórtico e lesões de ramos importantes, devendo ser escolhido para diagnosticar pacientes com estabilidade hemodinâmica. Em casos de urgência, deve-se realizar o procedimento de imagem a beira-leito, sendo o ecocardiograma transtorácico uma boa alternativa^{1,6}.

Em relação a exames laboratoriais, deve-se pensar em diagnósticos diferenciais, com troponina para descartar, ou confirmar, IAM. Dímero-D tem alguma relevância para o diagnóstico, entretanto, sua sensibilidade é alta para diversas doenças associadas a coagulação, portanto, valores baixos, inferiores a 500 ng/mL servem, geralmente, para excluir o diagnóstico; valores elevados não são usados para confirmação^{1,6}.

O presente relato de caso tem por objetivo descrever a condição clínica de admissão e a conduta terapêutica adotada em uma paciente que deu entrada no serviço de emergência do hospital com queixa de dor precordial de forte intensidade, irradiando para mandíbula e que havia começado, com intensidade menor, há 5 dias. A suspeita inicial foi de IAM, e foi instituído o cateterismo, que não evidenciou qualquer obstrução coronária. A radiografia de tórax levantou suspeita de DAA, que foi então confirmada com uma angiotomografia. Embora tenha recebido um diagnóstico incorreto num primeiro instante, dada a inespecificidade dos sintomas e a gravidade do quadro caso o diagnóstico inicial fosse confirmado, a paciente foi submetida corretamente aos procedimentos pertinentes e recebeu o tratamento adequado, tendo sobrevivido ao quadro agudo de dissecação aórtica.

2 METODOLOGIA

Relato de caso baseado em prontuários de atendimento de paciente de 58 anos, sexo feminino, todos bem documentados. O estudo foi aprovado pelo comitê de ética do Hospital Regional de Presidente Prudente. Este estudo seguiu as orientações do conselho Nacional de Ética em Pesquisa (CONEP) durante sua elaboração. Para complementação do conteúdo, foram feitas pesquisas em bases de dados eletrônicas, como PubMed, Lilacs e Scielo.



3 RELATO DE CASO

Paciente do sexo feminino, 58 anos, moradora de uma cidade da região, chegou encaminhada via serviço de regulação, com dor precordial de forte intensidade, irradiando para mandíbula, associada a náuseas. Estava eupneica, orientada e em regular estado geral. Apresentava-se hipertensa, com 160 x 80 mmHg, taquicárdica e saturando 93% em ar ambiente. As propedêuticas pulmonar e cardíaca não evidenciaram alterações dignas de nota.

Relata que procurou atendimento em sua cidade de origem depois de iniciar com quadro de dor torácica ao repouso, típica, com irradiação para mandíbula e sudorese cinco dias antes da entrada no pronto socorro deste serviço. Na ocasião, foi medicada com analgésicos e liberada. No dia seguinte, procurou atendimento novamente, e então foi feito um eletrocardiograma (ECG) que apresentou inversão simétrica de onda T, indicando isquemia em paredes inferior e antero-lateral. Recebeu atendimento e foi inserida no sistema de regulação, sendo então transferida para este hospital de referência para realização de cateterismo.

Após a admissão neste serviço, e baseada no atendimento iniciado na unidade de pronto atendimento da cidade da paciente, a mesma foi levada para realização do cateterismo no serviço de hemodinâmica do hospital. O exame não evidenciou qualquer obstrução, o que indicava claramente não se tratar de um IAM. Foram solicitados exames de imagem para melhor investigação.

Em radiografia de tórax foi evidenciado alargamento de mediastino; foi solicitada uma angiotomografia computadorizada de artéria aorta, que revelou um hematoma mural que se estendia da aorta ascendente até a porção descendente, demonstrando dissecação grau 1 de DeBakey. Além disso, foi detectado um aneurisma de aorta abdominal, que se estendia até o segmento infra-renal, sem trombos murais. A paciente foi admitida na unidade coronariana (UCO), hipertensa em uso de nitroglicerina (Tridil®) 5 ml/h, consciente, orientada, eupneica em ar ambiente, referindo dor precordial aos mínimos esforços. Foram suspensos AAS, clopidogrel e Clexane e iniciada hidratação para proteção renal.

Foram realizados exames pré-operatórios e de rotina, que não evidenciaram qualquer alteração eletrolítica, infecciosa ou presença de anemia que impedisse a realização de um procedimento cirúrgico. Embora necessitasse de correção cirúrgica, o caso foi mantido em tratamento conservador, pois na ocasião havia déficit de plaquetas no banco de sangue do hospital, e a paciente estava hemodinamicamente estável, o que permitiu a adoção dessa conduta.



A paciente manteve-se sobre rigoroso controle pressórico nos dois dias que antecederam sua cirurgia, e não houve nenhuma intercorrência nesse período. No terceiro dia de internação, o estoque de plaquetas havia sido repostado e a cirurgia poderia ocorrer normalmente.

O procedimento cirúrgico foi realizado pela manhã. A equipe de cirurgia descreveu o quadro como extenso, sendo um aneurisma toracoabdominal com ampliação retrograda da para aorta ascendente, havendo um importante hematoma intramural nesta porção. Foi feita uma reconstrução de raiz aórtica, e foi usada uma prótese de Dacron 26. O aneurisma de aorta abdominal não foi abordado na ocasião. A cirurgia ocorreu bem, sem intercorrências, e após o procedimento a paciente foi levada para a unidade de terapia intensiva.

A paciente evoluiu bem no pós-operatório, sendo extubada no mesmo dia e mantida apenas com máscara de O₂ 5L/min. Não houve débito no dreno torácico nesse período. Foi iniciada a antibióticoprofilaxia pós-operatória. No terceiro dia de pós-operatório foi retomado o uso de betabloqueador; pressão arterial e frequência cardíaca estavam fora da meta, levemente aumentados, com 145x54 mmHg e 96 bpm, respectivamente.

A avaliação da equipe de cirurgia vascular determinou que o aneurisma abdominal em porção infra-renal da paciente poderia receber acompanhamento ambulatorial e programação cirúrgica eletiva.

No quarto dia de pós-operatório, a paciente recebeu alta da unidade de terapia intensiva e foi encaminhada para a enfermaria de cardiologia. Durante todo o período após o procedimento cirúrgico, não houveram intercorrências, sintomas respiratórios e urinários ou eventos que justificassem mais tempo sob cuidados intensivos.

Ainda no quarto dia, a paciente apresentou um episódio isolado de febre; a antibioticoterapia foi mantida, e a paciente seguiu em observação pela equipe de cardiologia. Não houveram novos episódios febris e nenhuma queixa nova que remetesse a infecção urinária ou respiratória. Houve uma discreta leucocitose neutrofílica no leucograma do oitavo dia de pós-operatório, mas a mesma se resolveu entre o décimo primeiro e o décimo segundo dia de internação.

A antibioticoterapia foi finalizada um dia após a normalização do leucograma, e a paciente recebeu alta 16 dias após dar entrada no pronto socorro do hospital. Atualmente, a mesma encontra-se em acompanhamento ambulatorial com a cardiologia e cirurgia vascular, para avaliação da evolução do procedimento de reconstrução de raiz aórtica e também para seguimento do procedimento cirúrgico eletivo para correção de aneurisma de aorta abdominal, respectivamente.



4 RESULTADOS

Após a realização do cateterismo, foi determinado que a paciente não apresentava nenhuma obstrução coronária que justificasse sua dor precordial, e portanto, outras causas deveriam ser investigada. A equipe optou logo pelo auxílio de exames de imagem, e a radiografia de tórax imediatamente revelou um aumento do diafragma, compatível com dissecção aórtica.

Para comprovação do diagnóstico, foi realizada uma angiotomografia, que revelou uma dissecção do tipo 1 de DeBakey, que foi abordado cirurgicamente e resolvido após reconstrução de raiz aórtica. A paciente evolui bem, graças a ação rápida da equipe que a atendeu, e se recuperou totalmente do evento. Atualmente segue sendo monitorada ambulatorialmente por equipes de cardiologia e cirurgia vascular e encontra-se com pressão arterial controlada e sem outros sintomas relacionados ao quadro inicial.

5 DISCUSSÃO

Anualmente, a incidência de dissecção aórtica aguda fica em torno de 3,5/100.000 habitantes. Homens com idade superior a 60 anos são maioria entre os novos casos ¹. Embora possa ser uma incidência baixa quando comparada com outras doenças do aparelho cardiovascular, como o infarto agudo de miocárdio, por exemplo, que possui uma mortalidade de cerca de 183,3/100.000 habitantes no Brasil, os casos de DAA não podem ser tratados com indiferença, dada sua complexidade e alto risco de mortalidade ⁷.

Em relação a complexidade do diagnóstico, a falta de sinais e sintomas específicos de DAA muitas vezes afasta o raciocínio clínico dessa hipótese diagnóstica de imediato. Um estudo francês indica que cerca de 30% dos atendimentos a pacientes admitidos com os sintomas compatíveis com DAA recebem, antes, um diagnóstico incorreto. Esse dado mostra a dificuldade de estabelecer a correta relação entre sintomas e a causa nos casos de dissecção aórtica, não pela falta de experiência da equipe médica, mas pela necessidade de agir rápido frente a diagnósticos diferenciais que se confundem com DAA ².

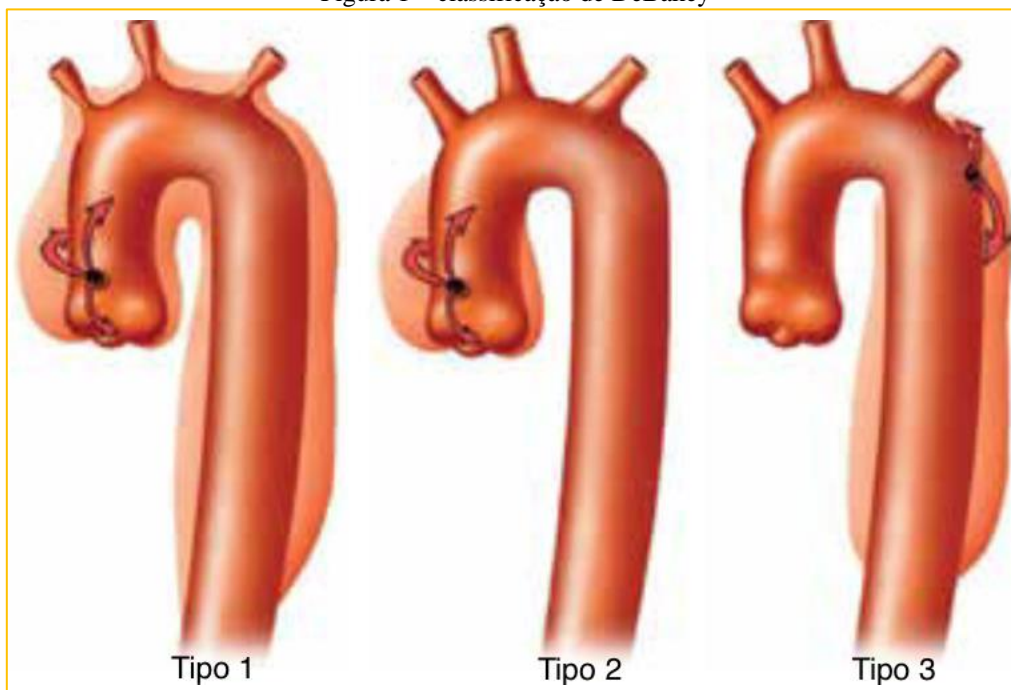
No caso relatado, a paciente recebeu um atendimento inicial em sua cidade de origem e, guiados pela apresentação clínica e pelo ECG sugestivo, os médicos acreditaram se tratar de um IAM, estabelecendo contato com a central de regulação para transferência com urgência da paciente. Após admitida no hospital, foi dada sequência no atendimento para IAM e realizado o cateterismo. Somente frente a constatação de que não havia obstrução coronária é que se determinou que a origem da dor precordial se devia a outra causa.

A conduta adotada em sequência obedeceu a uma sequência racional, uma vez que a paciente, embora ainda com dor precordial nessa altura, mas em menor intensidade graças a medicação, apresentasse estabilidade hemodinâmica, o que permitiu a realização de exames mais sensíveis e específicos; a radiografia foi fundamental para trazer a tona a suspeita de DAA. A dilatação mediastinal está presente em cerca de 80% dos pacientes com dissecção aórtica, e embora não seja suficiente para confirmar o diagnóstico, foi determinante para seguir a investigação ¹.

A angiotomografia computadorizada, exame de escolha para pacientes que apresenta estabilidade hemodinâmica, foi que determinou a presença da dissecção e o hematoma intramural, além do aneurisma abdominal infra-renal na aorta da paciente. A especificidade e sensibilidade desse exame são superiores a radiografia, o que permite fechar o diagnóstico com base nos achados, sobretudo o *flap*, que evidencia a luz verdadeira e a luz falsa provocada pelo hematoma intramural ^{1,6}.

Em relação a classificação do quadro de dissecção, atualmente existem duas classificações anatômicas bastante usuais: a de Stanford e a de DeBakey (usada pela equipe que atendeu a paciente no hospital). Nesta segunda, existem 3 denominações possíveis, sendo elas: tipo 1 quando a delaminação acomete desde aorta ascendente até o arco aórtico, tipo 2 quando quando a delaminação se restringe a aorta ascendente e tipo 3 quando acometer apenas aorta descendente.

Figura 1 – classificação de DeBakey



Fonte: adaptado de Dinato et al, 2018.



A paciente do caso teve uma dissecação do tipo 1 de DeBakey, além de um aneurisma toracoabdominal que se estendia até a porção descendente da aorta, onde havia um grande hematoma intramural. Pela classificação esquematizada na figura 1, pode-se verificar que esse é o acometimento mais extenso, equivalente ao tipo A de Stanford, potencialmente fatal se não diagnosticado e conduzido corretamente precocemente ⁸.

Em relação aos tipos de complicação, podemos separá-las em 2 tipos: síndromes hemorrágicas, geralmente associadas a rötula completa ou parcial da aorta, geralmente após picos hipertensivos, e síndromes de má perfusão, associadas a comprometimento ou oclusão da luz verdadeira da aorta pelo hematoma intramural, causando redução do fluxo dos ramos que se originam da aorta e irrigam vísceras, rins e membros inferiores ².

A literatura aponta fatores de risco diversos que estão atribuídos a maior risco de desenvolvimento de DAA, como hipertensão, defeitos de valva aórtica, distúrbios do colágeno, dislipidemia e idade ^{1,2}. Um fator de risco que ainda não está bem esclarecido é o reparo endovascular de aorta torácica; a associação entre o reparo e o desenvolvimento se mostrou com baixa incidência, mas alto grau de letalidade, carecendo de mais estudos para avaliar os aspectos relacionados ao incremento na morbimortalidade após a intervenção ⁵.

Por fim, pôde-se concluir que, embora tenha acontecido um equívoco diagnóstico pela equipe que realizou o primeiro atendimento, deve-se levar em conta a escassez de recursos do local, que justificou a transferência da paciente, e também a inespecificidade de uma dissecação aórtica aguda. Mesmo com os percalços do atendimento, foi possível conduzir o caso de maneira satisfatória e evitar uma piora do quadro. A paciente se recuperou totalmente e teve alta 18 dias após a internação.

É necessário estar atento a sinais e sintomas inespecíficos, permitindo que diagnósticos diferenciais não passem distantes da prática clínica, sem que as diferenças de incidência e prevalência deixem de ser levadas em conta; é completamente aceitável que uma queixa de dor precordial que irradia para mandíbula seja confundida e tratada de início como um IAM, mas descartada essa hipótese, é essencial que se tenha em mente os diagnósticos menos frequentes que podem ser feitos, e a maneira de confirmá-los e agir o quanto antes. A DAA é uma condição clínica grave, que embora pouco frequente, representa alto risco de mortalidade, e por isso, faz-se necessário compreender seus mecanismos e como agir diante de um quadro com risco de vida tão elevado para o paciente.



REFERÊNCIAS

- Dinato FJ, Dias RR, Hajjar LA. Dissecção da aorta: manejo clínico e cirúrgico. 28. Ed. Rev Soc Cardiol Estado de São Paulo; 2018.
- Tchana-Sato V, Sakalihan N, Defraigne JO. La dissection aortique. 73. Ed. Rev Med Liege; 2018.
- Ferrera C, Vilacosta I, Cabeza B, Cobiella J, Martínez I, Sanz, MSP, et al. Diagnosing Aortic Intramural Hematoma: Current Perspectives. 16. Ed. Vascular Health and Risk Management; 2020.
- Li G, Xu X, Li J, Xiong S. Thoracic Endovascular Aortic Repair for Retrograde Type A Aortic Intramural Hematoma. 8. Ed. Frontiers in Cardiovascular Medicine; 2021.
- Chen Y, Zhang S, Liu L, Lu O, Zhang T, Jing Z, et al. Retrograde Type A Aortic Dissection After Thoracic Endovascular Aortic Repair: A Systematic Review and Meta-Analysis. 6. Ed. J Am Heart Assoc; 2017.
- Gupta AK, Senaratne JM. Type A aortic intramural hematoma. 14. Ed. BJM Case Rep; 2021.
- Santos J, Meira KC, Camacho AR, Salvador PTCO, Guimarães RM, Pierin AMG, et al. Mortalidade por infarto agudo do miocárdio no Brasil e suas regiões geográficas: análise do efeito idade-período-coorte. 23. Ed. Ciênc Saúde Colet; 2018.
- Kanda T, Tawarahara K, Nakamura N, Tokonami Y, Aoshima H, Matsukura G, et al. Difficulty Diagnosing Retrograde Type A Aortic Dissection with Intramural Hematoma and Risk of Re-dissection and Rupture: A Report of Two Cases. 60. Ed. Intern Med; 2021.